

がん診療連携拠点病院研修会資料

シリーズ

これだけは知っておこう ‘がん治療の最前線

第1回
広島北キヤンサーネット研修会

プログラム

講演Ⅰ

『早期胃がん内視鏡治療のすべて』

広島市立安佐市民病院 消化器内科 部長 永田 信二先生

講演Ⅱ

『胃がん治療で外科の出来る幕』

広島市立安佐市民病院 外科 主任部長 平林 直樹先生

日 時：平成22年 5月27日（木） 19:00～

場 所：広島市立安佐市民病院 南館3階講堂

対象者：当院医師、看護師、その他

地域連携医療機関医師、看護師



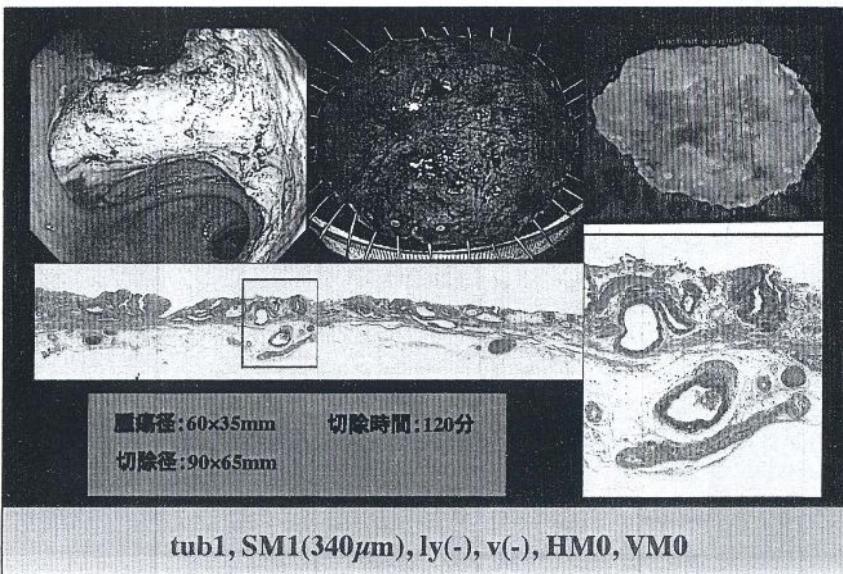
第1回広島北がんネットワーク研修会

平成22年5月27日 安佐市民病院講堂

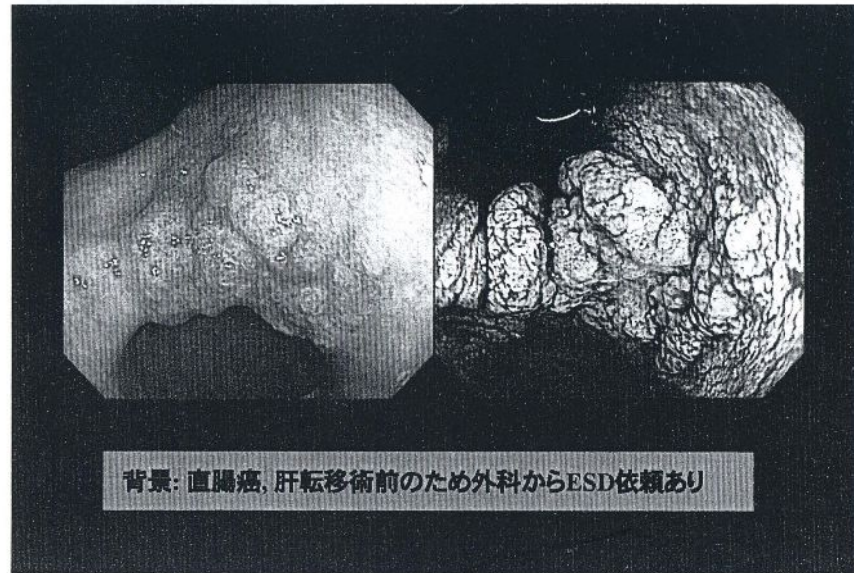
早期胃癌内視鏡治療のすべて -ESDから拡張術, 除菌治療まで-



広島市立安佐市民病院
内視鏡科
永田 信二



2



部位別年齢調整死亡率の推移

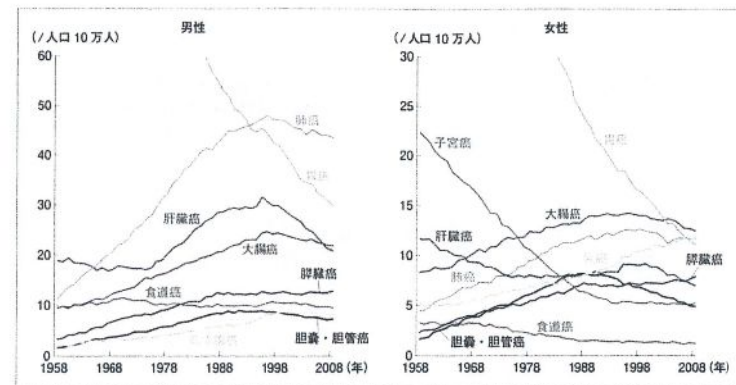



Fig. 2 性別, 部位別年齢調整死亡率の推移.

NBI (narrow band imaging)とは

Narrow Band Imaging=狭帯域フィルター内視鏡
消化管内視鏡の分野で開発された新しい内視鏡技術

NBI内視鏡は、可視光のうち青色側の光を照射する。
血液中のヘモグロビンが描出されることにより粘膜表面の毛細血管や粘膜微細様様の強調所見を得ることができる。



色の差で早期がん発見
内視鏡治療導く新技術

血管を色調の違いで強調し、癌をつき止める
「狭帯域光観察」(NBI)で早期癌の発見。

NBI: narrow band imaging

研究途上の部位も

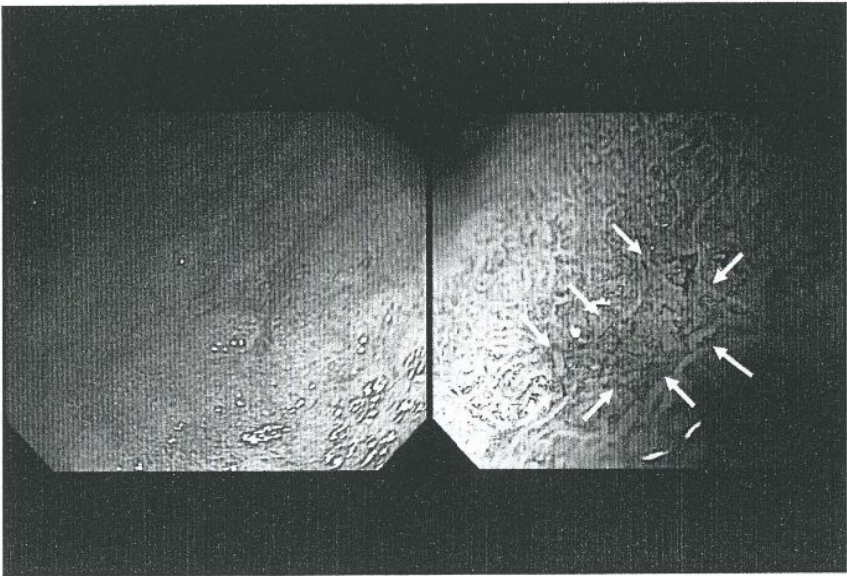
色調の違いで早期がん発見
内視鏡治療導く新技術

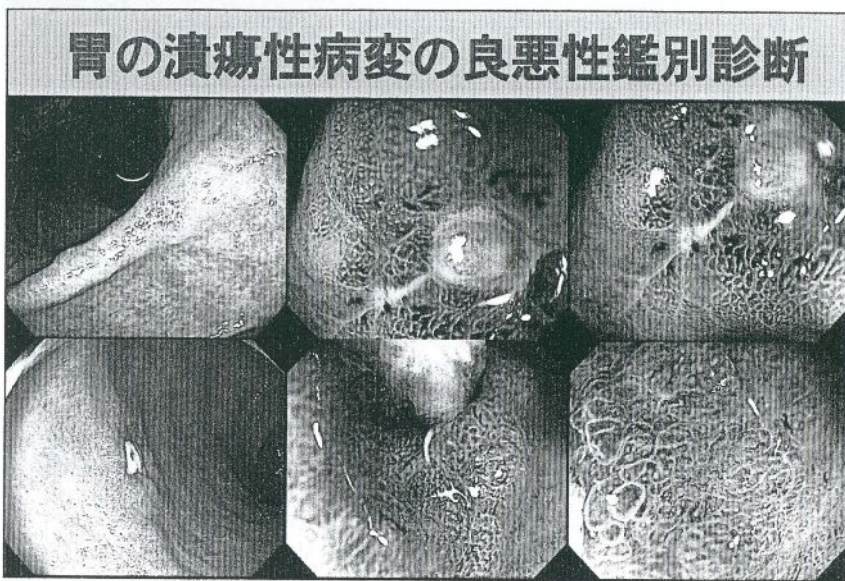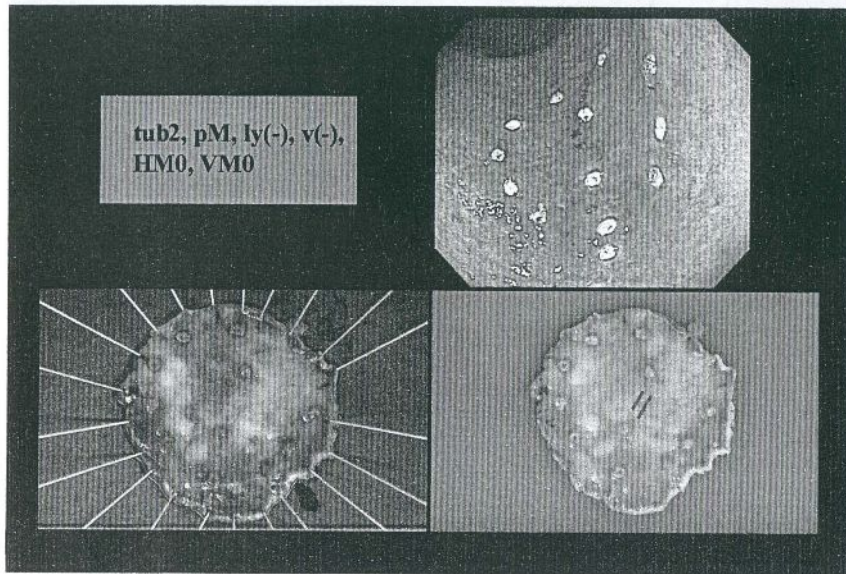
研究途上の部位も

NBI: narrow band imaging

NBI拡大内視鏡観察による癌の診断

粘膜表面微細構造	微小血管構築像
A microscopic image showing a clear demarcation line between the cancerous and non-cancerous areas of the mucosal surface. White arrows point to this boundary.	A microscopic image showing an irregular microvascular pattern (IMVP) with irregular shapes and arrangements of microvessels. White arrows point to these vessels.
demarcation line: 癌と非癌部の境界	irregular microvascular pattern (IMVP): 形態や配列が不規則な微小血管の増生像
当院で観察された割合 41例/41例 (100%)	37例/41例 (90.2%)





④

胃癌治療ガイドライン

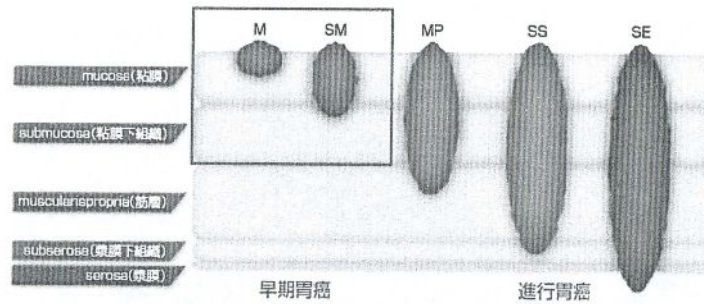
内視鏡的治療可能な胃癌

胃癌治療ガイドライン



日本胃癌学会 / 編

リンパ節転移のない条件が
記載されている。



胃癌に対する内視鏡治療適応基準

リンパ節転移のない条件

絶対適応病変 (ガイドライン病変: GL)

- UL (-)分化型M癌 \leq 2cm

適応拡大病変 (適拡)


- UL (-)分化型M癌 $>$ 2cm
- UL (+)分化型M癌 \leq 3cm
- UL (-)未分化型M癌 \leq 2cm
- UL (-)分化型SM1癌 \leq 3cm

適応外病変 (適外)

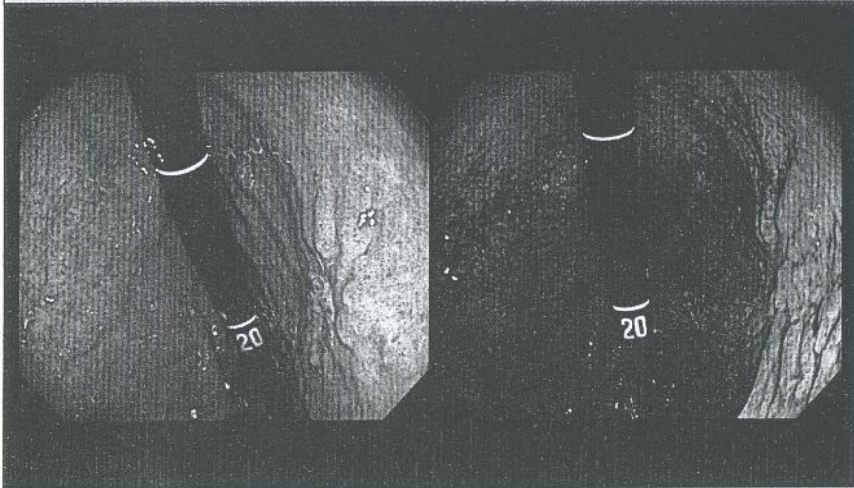
- 上記以外

胃癌治療ガイドライン2版 (2004年4月改訂)
Gotoda et al. Gastric Cancer 3: 219-225, 2000.

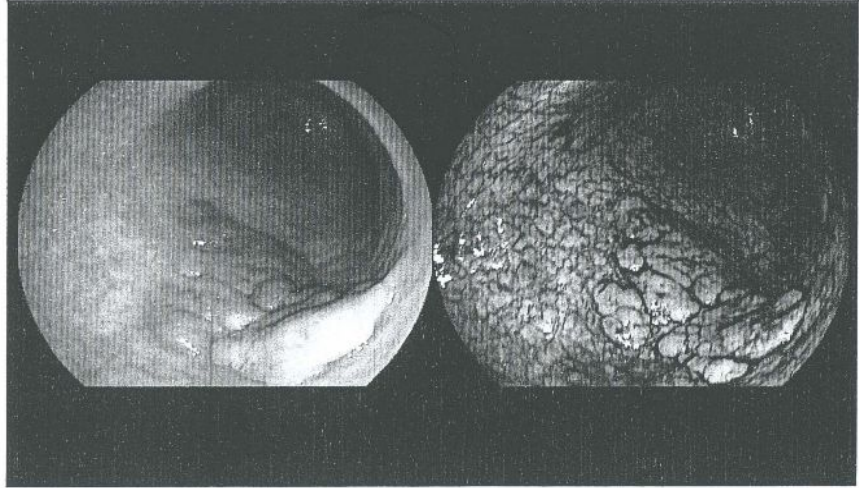
UL (-)分化型M癌 \leq 2cm



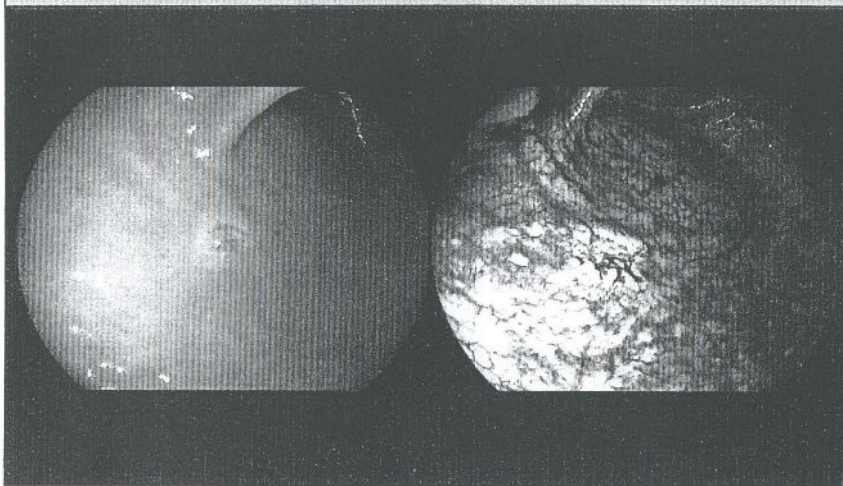
UL (+)分化型M癌 \leq 3cm



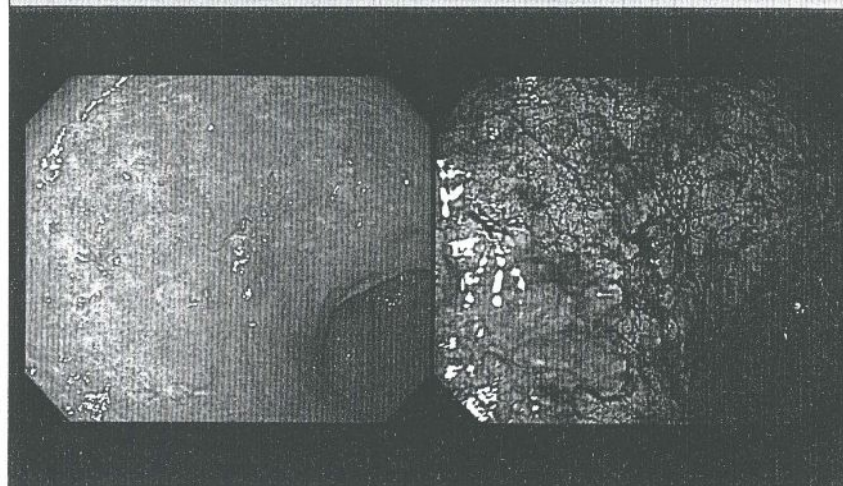
UL (-)分化型M癌 $>$ 2cm



UL (-)未分化型M癌 \leq 2cm



分化型SM1癌 \leq 3cm



⑥

消化管癌に対する内視鏡治療手技

polypectomy

内視鏡的ポリペクトミー

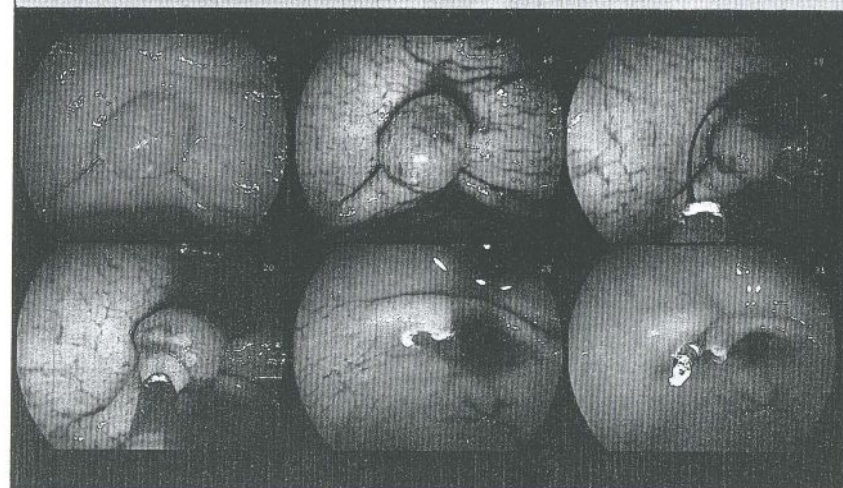
EMR: endoscopic mucosal resection

内視鏡的粘膜切除術

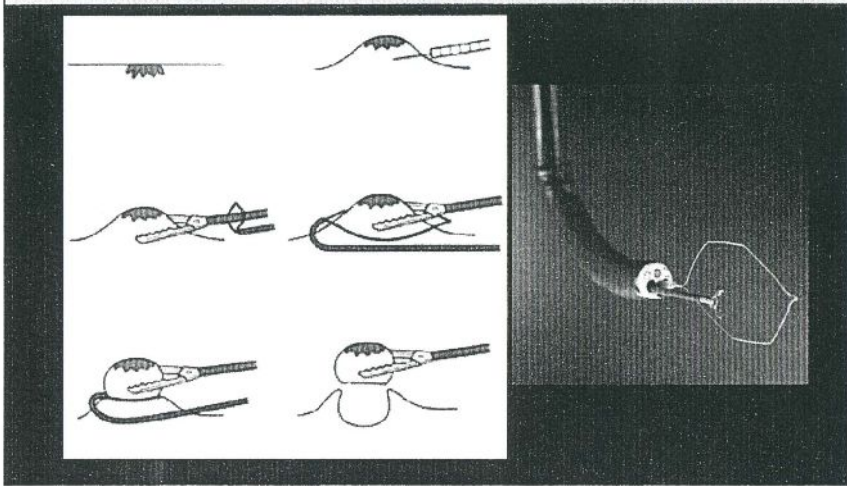
ESD: endoscopic submucosal dissection

内視鏡的粘膜下層剥離術

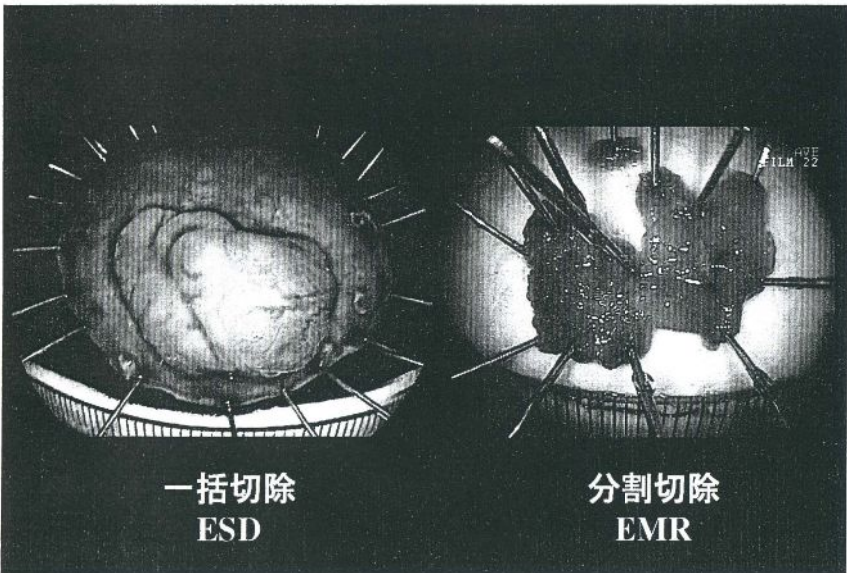
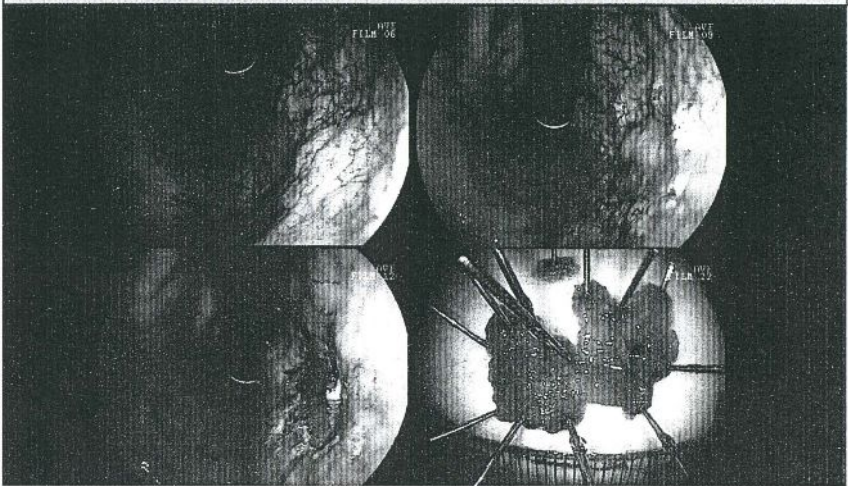
内視鏡的ポリペクトミー



内視鏡的粘膜切除術 (EMR)



内視鏡的粘膜切除術 (EMR): 分割

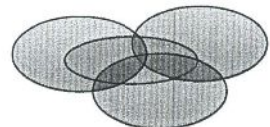


一括切除と分割切除

一括切除 病変を一つで切除すること



分割切除 病変を二つ以上でわけて切除すること



病理組織学的評価があいまい
遺残・再発率が高い

一括切除で切除する方法は? ➡ ESD

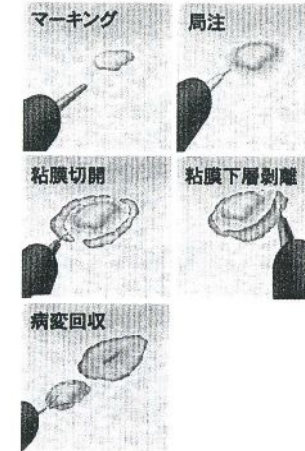EMR後局所遺残再発症例の特徴と再治療

EMR総数	3087例
完全切除例	17/1443 (1.26%)
不完全切除例	295/996 (29.6%)
遺残再発までの期間	336例
3ヶ月以内	167例 (45.6%)
6ヶ月以内	69例 (18.8%)
12ヶ月以内	69例 (18.8%)
1年以上	61例 (16.7%)
遺残再発例の癌深達度	336例
M	167例 (45.6%)
SM	35例 (9.6%)
遺残再発の治療	336例
EMR再施行	173例 (47.3%)
レーザー焼	37例 (10.1%)
腹腔鏡下手術	19例 (5.2%)
開腹胃切除	88例 (24.0%)
その他	49例 (13.4%)

胃癌治療ガイドライン2版 (2004年4月改訂)

内視鏡的粘膜下層剥離術 (ESD) ⑧

針状メスにて病変周囲にマーキング
↓
エピネフリン加生食を粘膜下に注入局注
↓
針状メスにてIT knife導入孔を切開
↓
IT Knifeにて病変全周にわたり粘膜切開
↓
IT Knifeにて粘膜下層を剥離



この方法により任意の範囲・大きさでの一括切除が可能となった。

⇒ より確実な切除と診断


胃ESDの手技

- ・術前精査 通常，色素，画像強調内視鏡観察
 EUS，胃X-P
- ・PPI注射 治療当日早朝
- ・静脈麻酔 ミダゾラム (ドルミカム)
- ・内視鏡機種 先端送水機能付き内視鏡
 450RD5 (フジノン)，H-260Z (オリンパス)
- ・局注液 ポスミン，インジゴカルミン加グリセオール
- ・高周波電源装置 ERBE社VIO300D
- ・Device IT knife2
- ・術後血管凝固処置

内視鏡室での胃ESD




内視鏡と止血鉗子



GIF-H260Z (オリンパス)

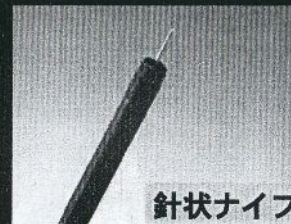FD-410LR (オリンパス)



高周波電源装置

VIO 300D


ESD device



針状ナイフ



ITナイフ2



Flushナイフ

局注液の開発:ヒアルロン酸Na (ムコアップ)

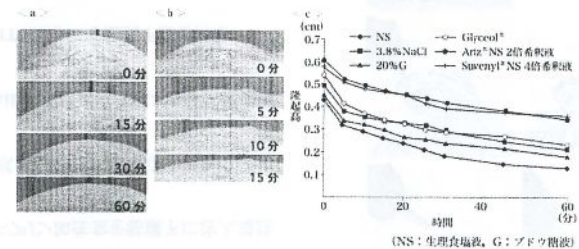


図 1-4-2 各種局注剤の粘膜保持性の検討

- a: ヒアルロン酸製剤 (スベニール® NS 4倍希釈液) における粘膜下膨隆の経時変化。1時間経過後も十分な隆起が保持されている。
- b: 生理食塩液における粘膜下膨隆の経時変化。15分ですでに隆起がほぼ平坦化している。
- c: 各種局注剤の粘膜下膨隆の経時変化。2種のヒアルロン酸製剤が同様の隆起保持性を示し、他の局注剤に比べ有意に良好であった。生理食塩液が高張液に比べ隆起保持性に劣る傾向にあったが、有意な差ではなかった。

ESDにおける粘膜下層剥離はどこ?

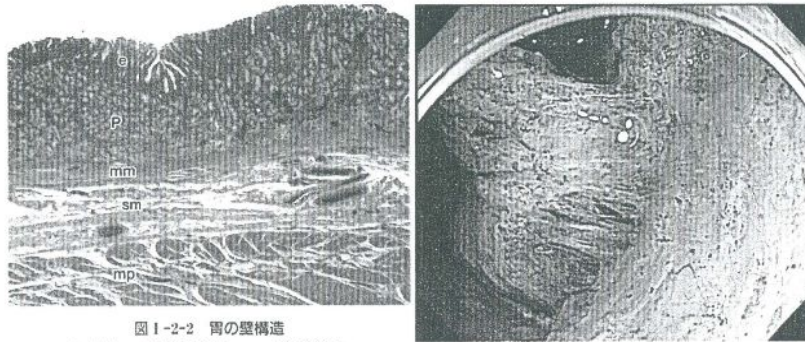
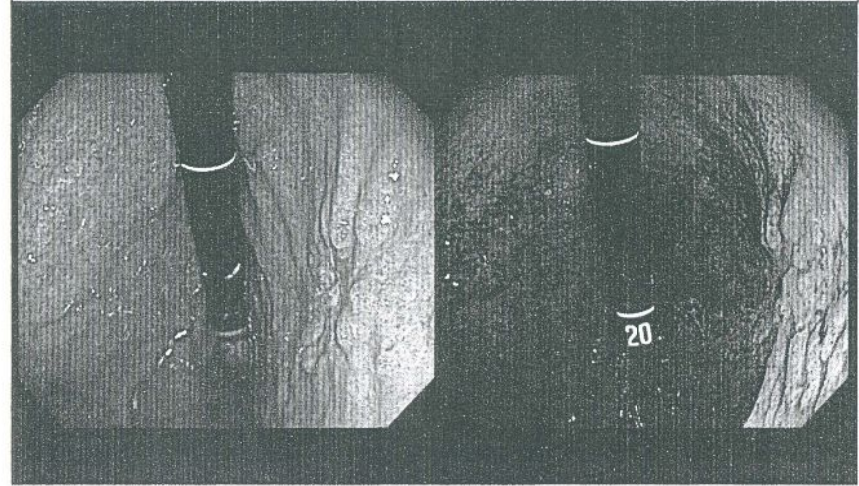


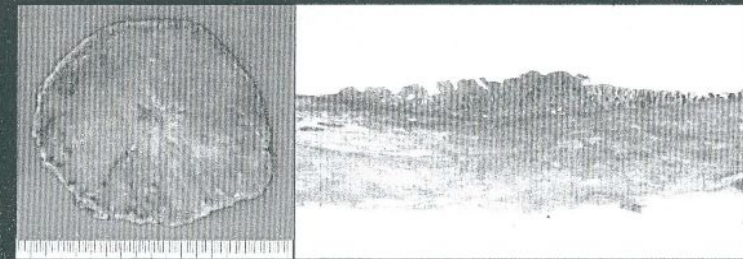
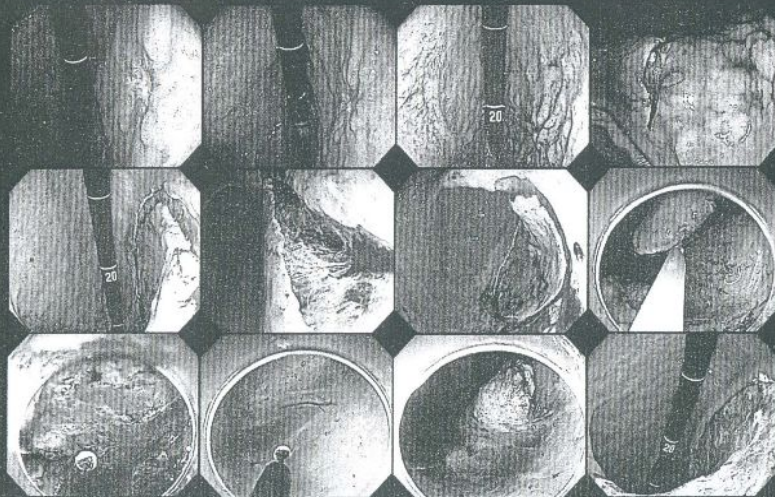
図1-2-2 胃の壁構造
 e: 上皮, p: 粘膜固有層, mm: 粘膜筋板,
 sm: 粘膜下層, mp: 固有筋層

胃体下部後壁 30mm IIc UL(+)

10

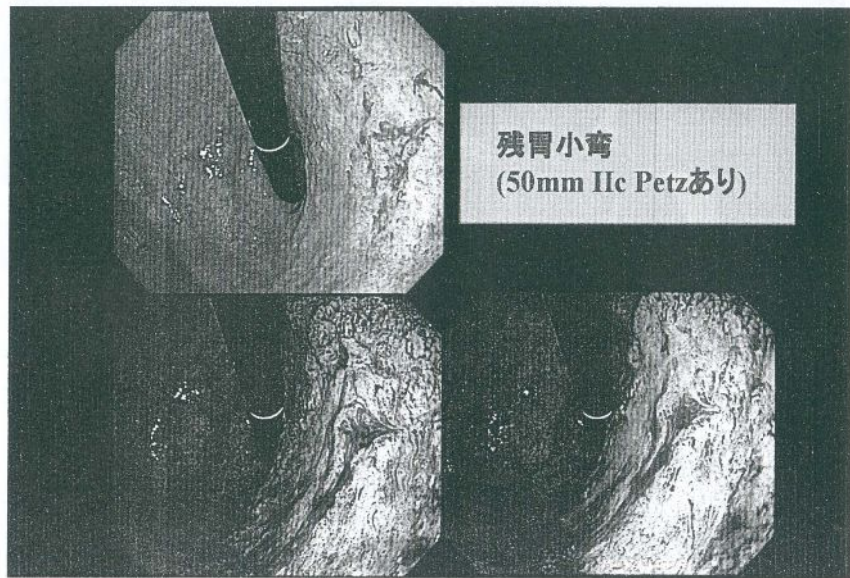

胃体下部後壁 30mm IIc UL(+)

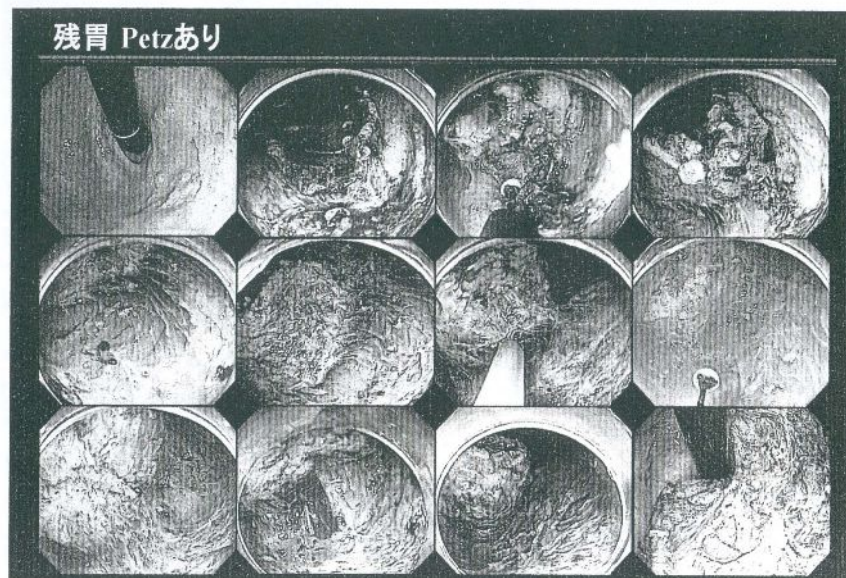


0-IIa tub1>tub2
 pM, ly(-), v(-), HM0, VM0

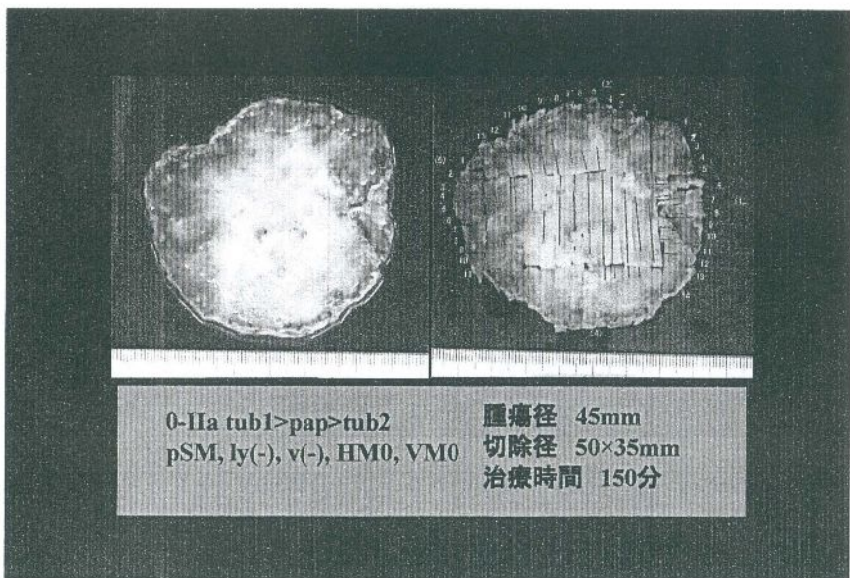
腫瘍径 30mm
 切除径 100×90mm
 治療時間 180分



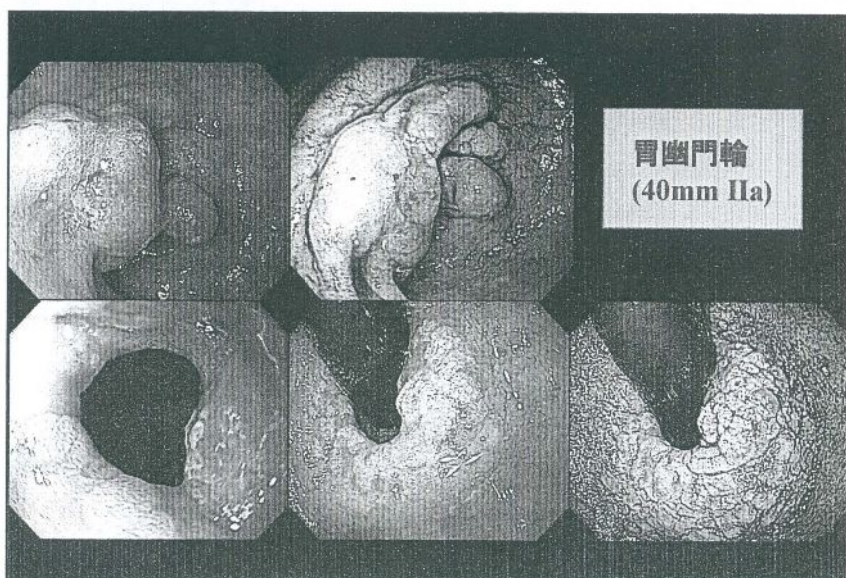残胃小弯
(50mm IIc Petzあり)



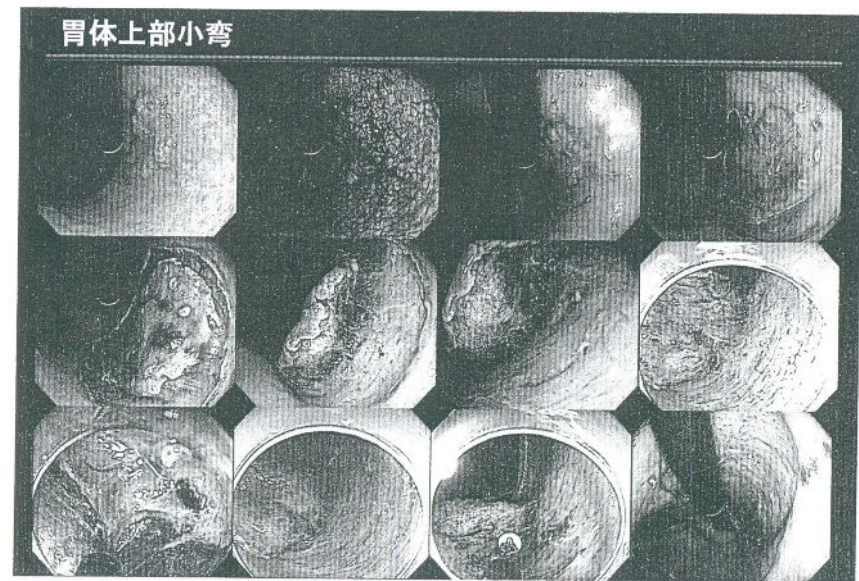
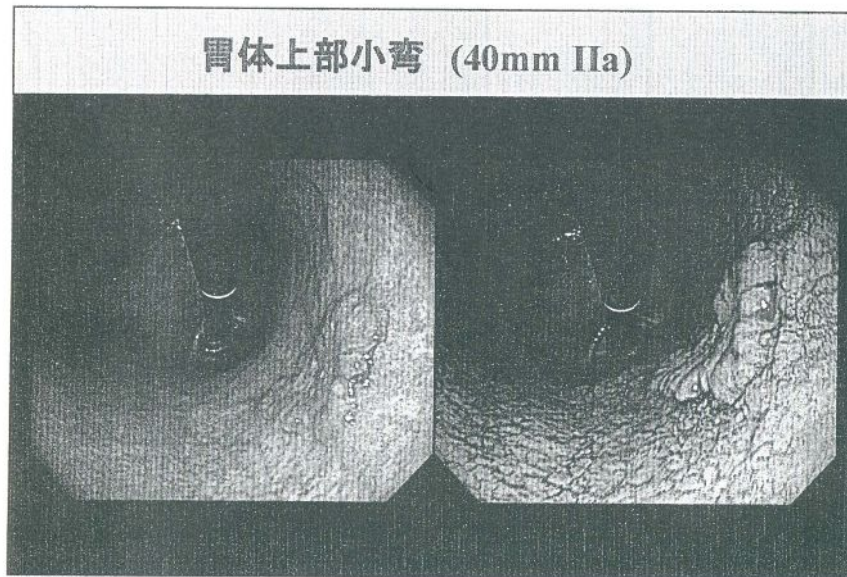
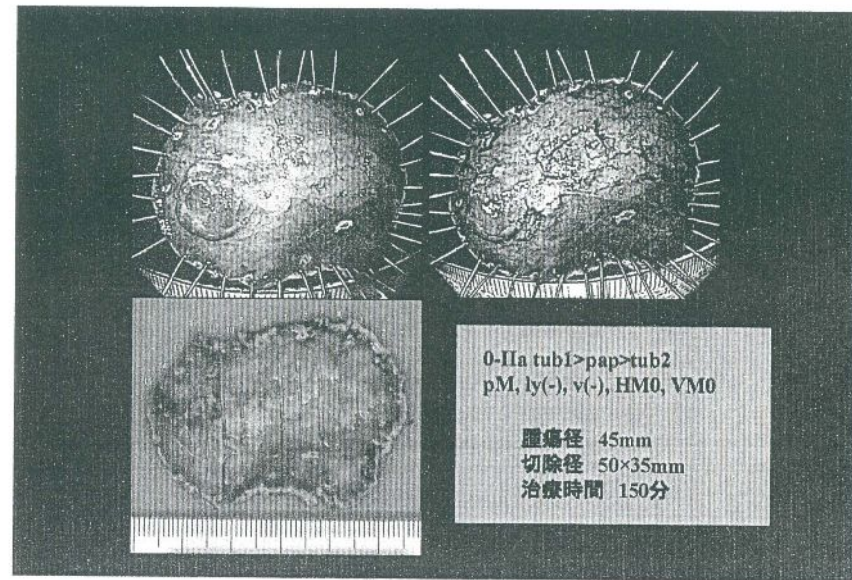
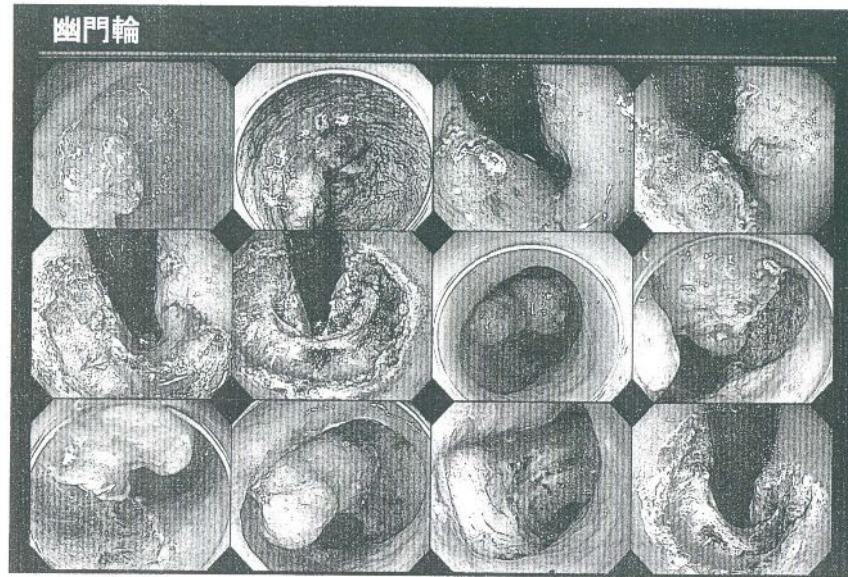
残胃 Petzあり

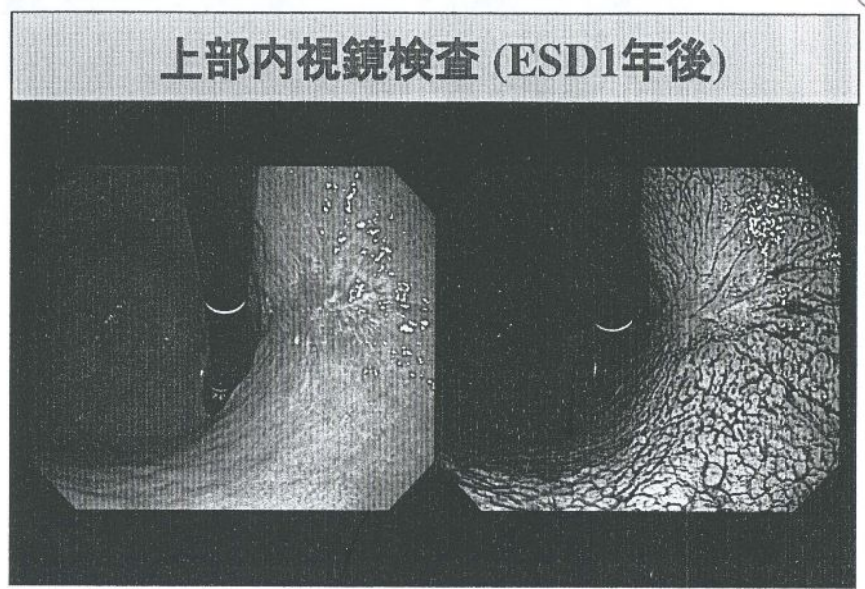
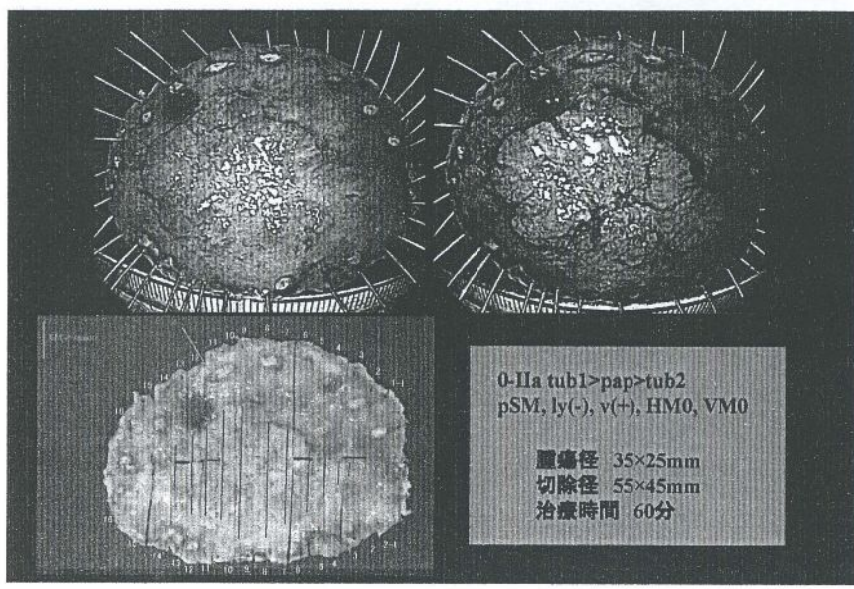


0-IIa tub1>pap>tub2
pSM, ly(-), vt(-), HM0, VM0
腫瘍径 45mm
切除径 50×35mm
治療時間 150分

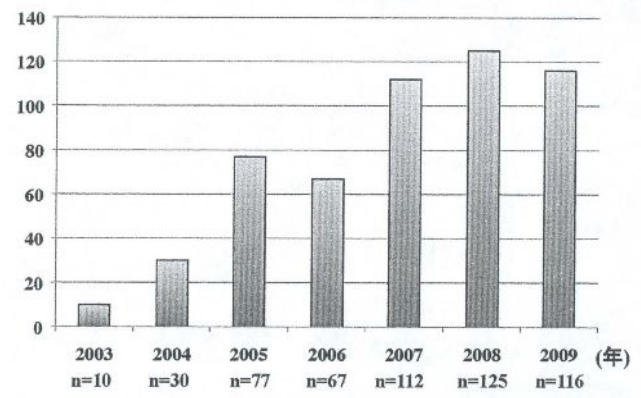


胃幽門輪
(40mm IIa)





胃ESDの治療件数



胃ESDの治療成績

	GL (n=336)	適応拡大 (n=143)	適応外 (n=69)	計 (n=548)
腫瘍径 (mm)	12.8±4.9 (5-20)	28.0±12.6 (5-100)	36.7±32.7 (5-230)	19.7±16.4 (5-230)
治療時間 (min)	58.5±37.3 (5-240)	112.8±73.1 (25-560)	141.2±115.0 (25-660)	82.9±69.8 (5-660)
内視鏡的一括摘除率	99.4 (334/336)	96.5 (138/143)	95.7 (66/69)	98.2 (538/548)
病理学的完全摘除率	97.0 (326/336)	83.9 (120/143)	75.4 (52/69)	90.9 (498/548)

広島市立安佐市民病院内視鏡科 2004.1~2010.4

胃ESDの偶発症

1. 出血
2. 穿孔
3. 狭窄

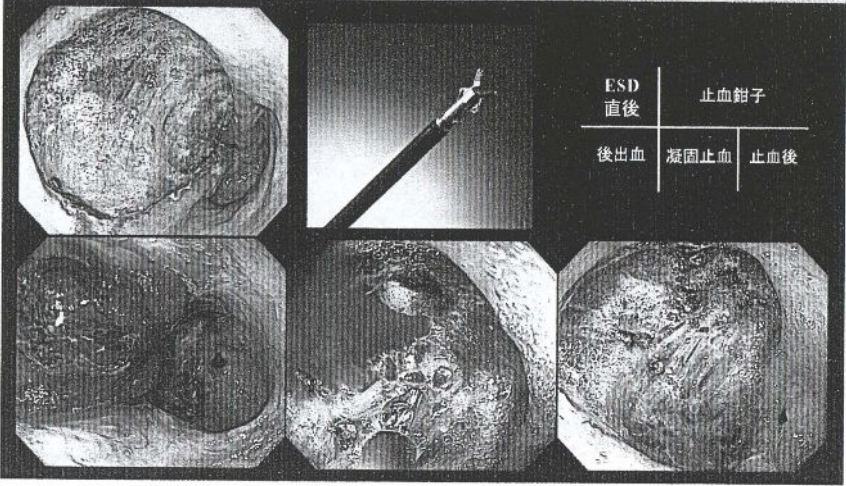
胃ESDの出血率

	Hb 2g/dl以上の低下	輸血例	手術例
GL	1.5% (5/336)	0.3% (1/336)	-
適応拡大	2.8% (4/143)	2.8% (4/143)	0.7% (1/143)
適応外	1.5% (1/69)	1.5% (1/69)	1.5% (1/69)
	1.8% (10/548)	1.1% (6/548)	0.4% (2/548)

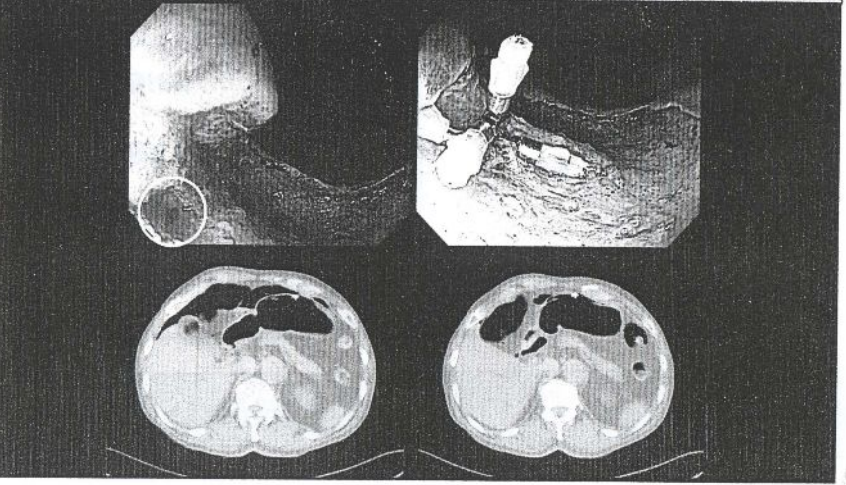
広島市立安佐市民病院内視鏡科 2004.1~2010.4

胃ESD偶発症 -出血-

14

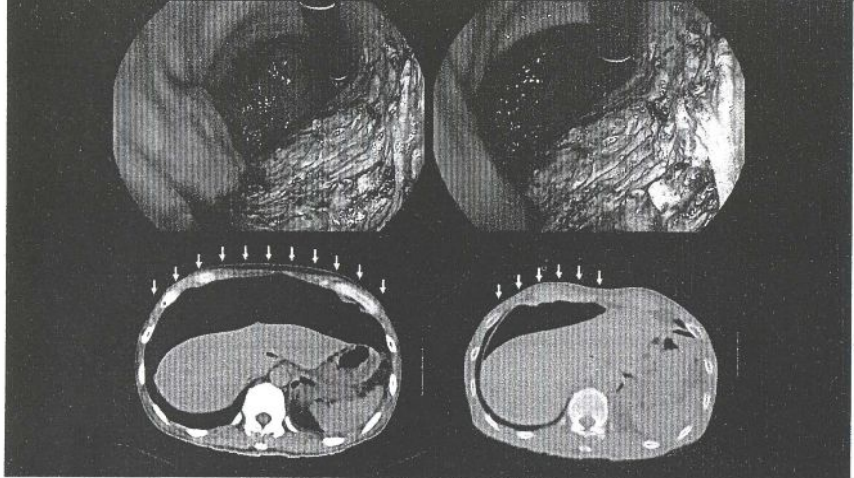


胃ESD偶発症 -穿孔-



15

胃ESD偶発症 -微小穿孔-

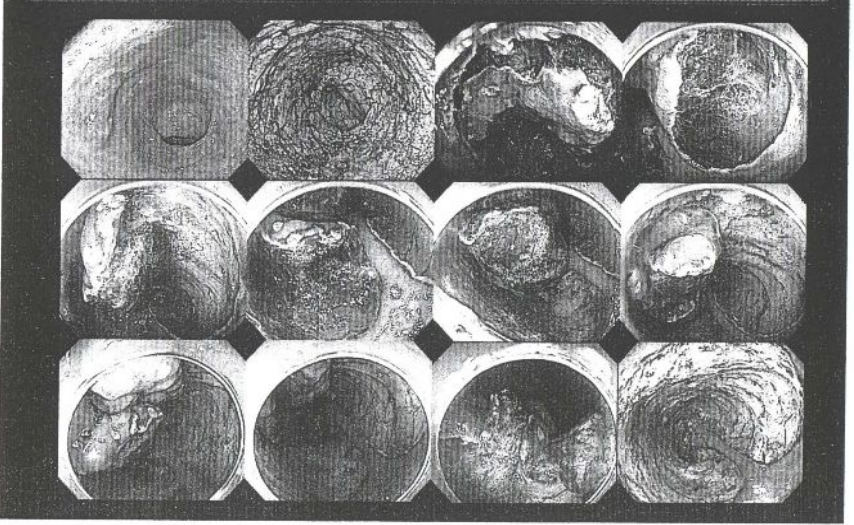


胃ESDの穿孔率

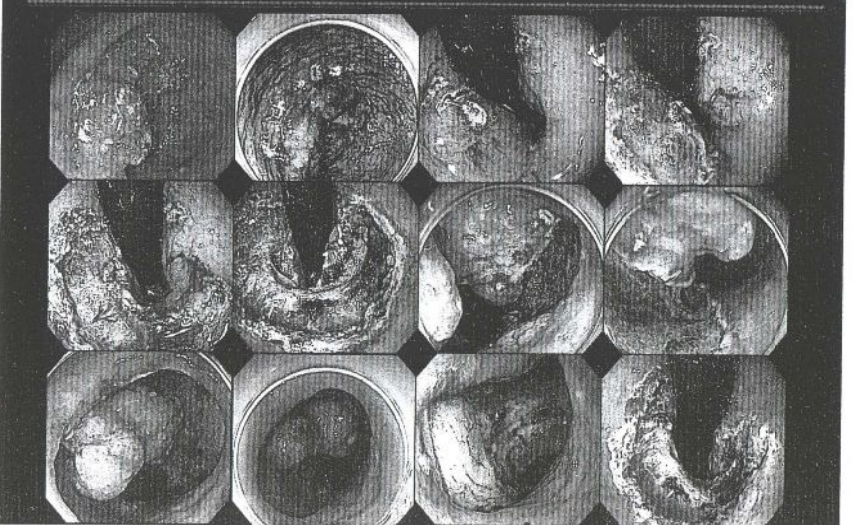
	穿孔	微小穿孔	計
GL	0.3% (1/336)	-	0.3% (1/336)
適応拡大	-	2.1% (3/143)	2.1% (3/143)
適応外	-	4.3% (3/69)	4.3% (3/69)
	0.2% (1/548)	1.1% (6/548)	1.3% (7/548)

広島市立安佐市民病院内視鏡科 2004.1~2010.4

胃幽門輪

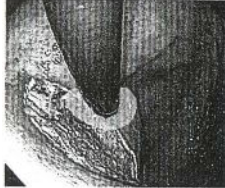

胃体上部小弯



胃ESD後狭窄

噴門部切除例

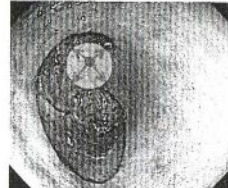


squamocolumnar junction(SCJ)にかかる

17例

1例 (5.9%)

幽門部切除例



幽門輪から1cm以内

22例

4例 (18.2%)

Coda S et al. Endoscopy 2009; 41: 421-426

胃幽門部ESD切除外周と狭窄率

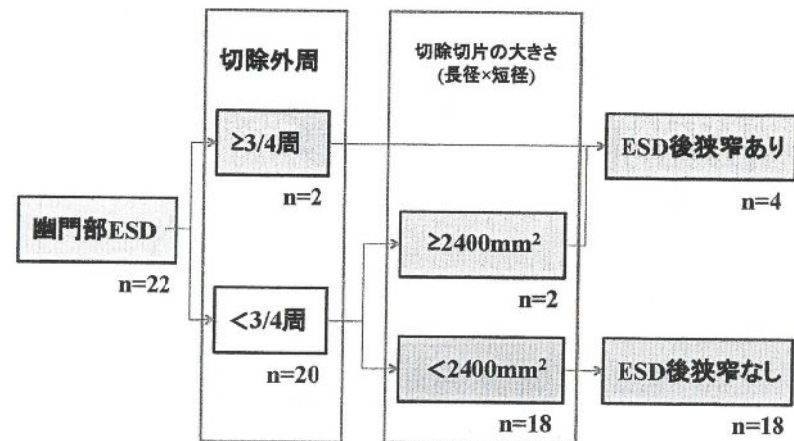
16

切除外周	症例数	ESD後狭窄	狭窄率
≥3/4	2	2	100%
1/2-3/4	9	1	11.1%
<1/2	11	1	9.1%

胃幽門部ESD切除外周が3/4周未満での、 切除切片の大きさ(長径×短径)と狭窄率

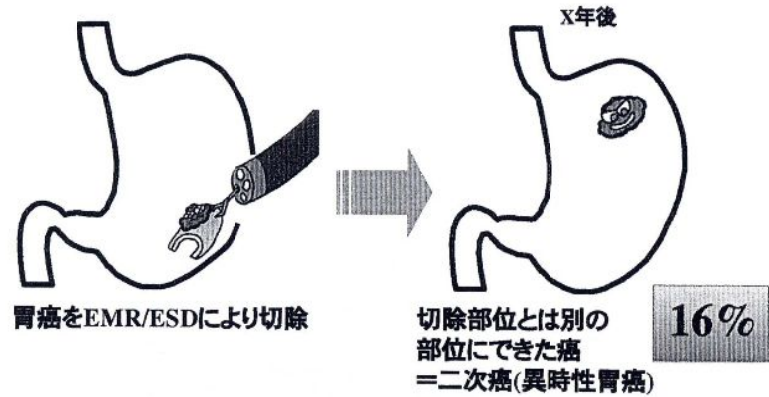
切除切片	症例数	ESD後狭窄	狭窄率
≥2400mm ²	2	2	100%
<2400mm ²	18	0	0%

胃ESD後幽門部狭窄

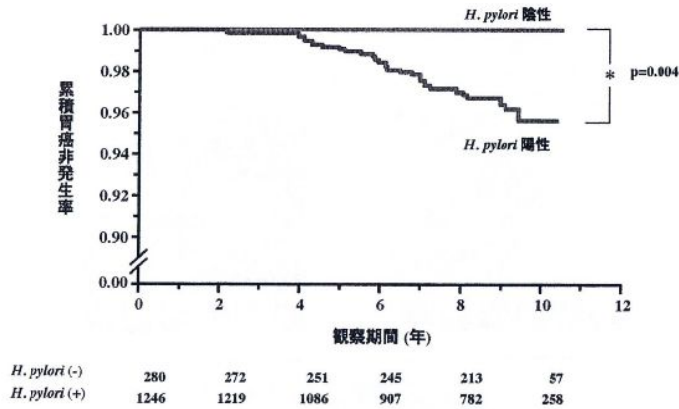


	8●歳,女	6●歳,男	6●歳,男	8●歳,男
症状の有無	あり	あり	なし	なし
症状出現時期	15	17	-	-
ESD後GIF時期	22	22	42	22
scope通過	不可	不可	可	可
バルーン拡張時期	28	28	47	29
拡張回数(回)	5	13	3	1
開始径(mm)	10	8	12	18
絶食期間(日間)	24	21	0	0
入院期間(日間)	44	71	10	4
偶発症	なし	なし	なし	なし

二次癌 (異時性胃癌)とは?

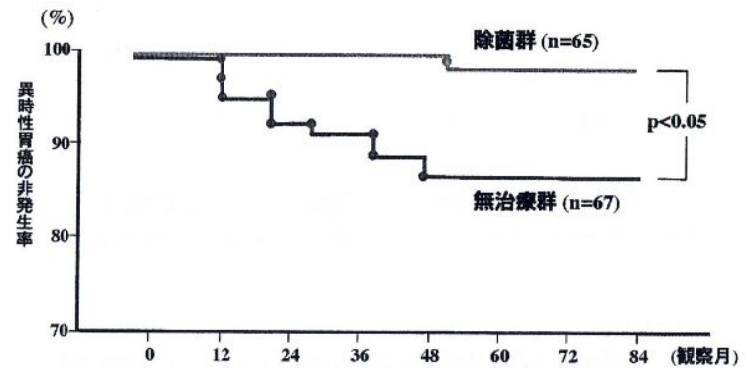


内視鏡的経過観察による*H. pylori* 感染と胃癌の発生との関連



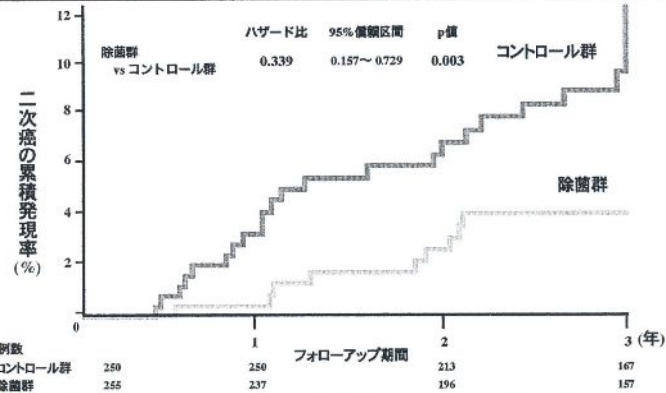
Uemura N, et al.:N. Engl. J. Med.,345(11),784-789,2001.

EMR後の異時性胃癌発生に対する除菌の影響 (68~118ヵ月, 平均84ヵ月の観察期間)



Uemura N.:Gastro.Clin. North. Am.,29,819-829,2000.

除菌群で二次癌の発現リスクが1/3に

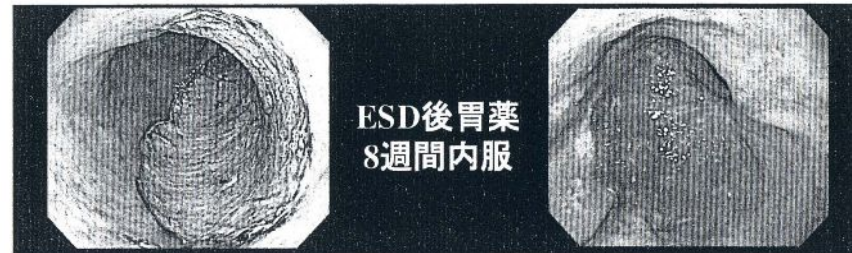


*H. pylori*陽性で早期胃癌の内視鏡的切除を施行された患者544例(新規例、過去に施行された例を含む)を対象に、無作為に *H. pylori* 除菌群と非除菌群(コントロール群)に割り付け、6ヵ月、1、2、3年後に内視鏡検査を実施し二次癌発現について検討した。
注:二次癌:胃癌の内視鏡的切除後、切除した部位とは別の部位に認める異時性多発癌

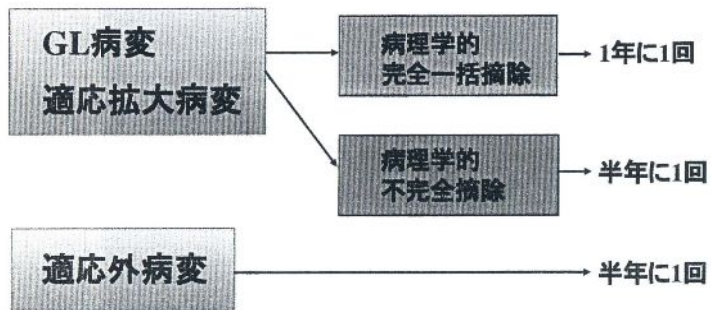
Fukase K. et al.:Lancet,372,392-397,2008.(一部改変)

胃ESDクリニカルパス

18

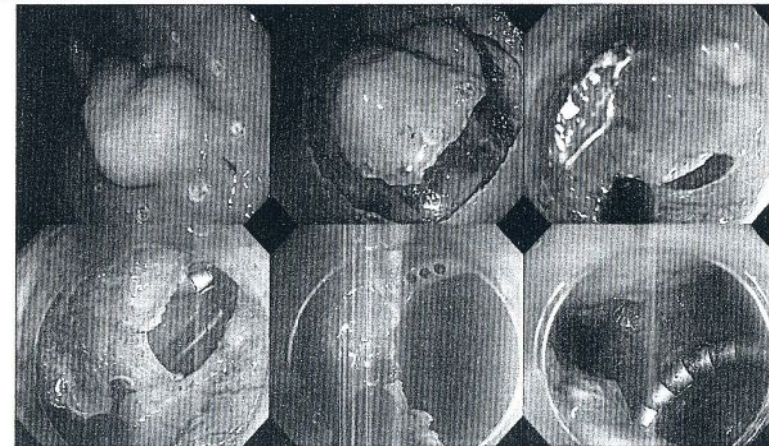


胃ESD後follow up方法



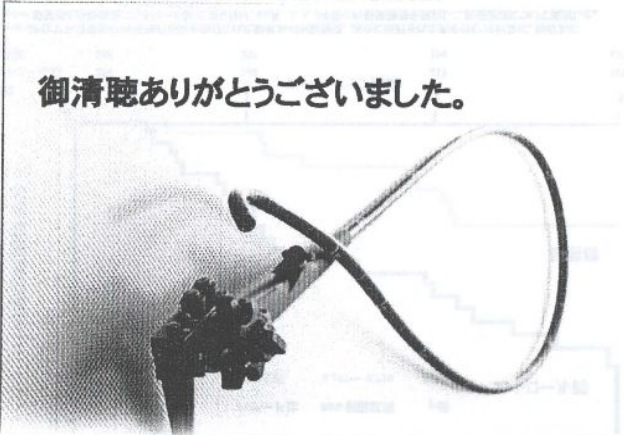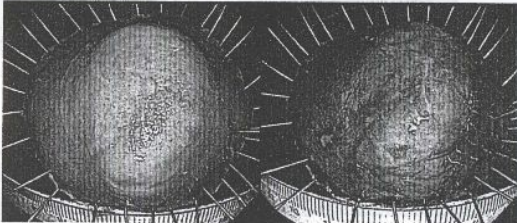
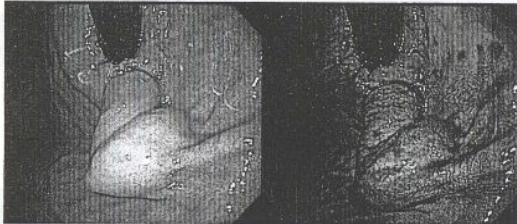上部消化管内視鏡検査, CT検査, 採血

LECS: 腹腔鏡・内視鏡合同胃局所切除



LECS: laparoscopic endoscopy cooperative surgery

LECS: 腹腔鏡・内視鏡合同胃局所切除



御清聴ありがとうございました。

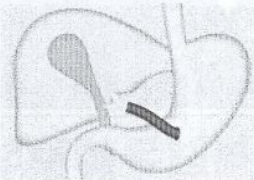
完全一括切除をめざして

NOTES: 経管腔的内視鏡手術

NOTES: 経管腔的内視鏡手術
Natural Orifice Transluminal Endoscopic Surgery

→口, 肛門, 臍などの自然孔から内視鏡を挿入し, 管腔壁に小切開を加え, 体腔内に到達して診断・治療をおこなう。

経胃ルート



完全一括切除をめざして