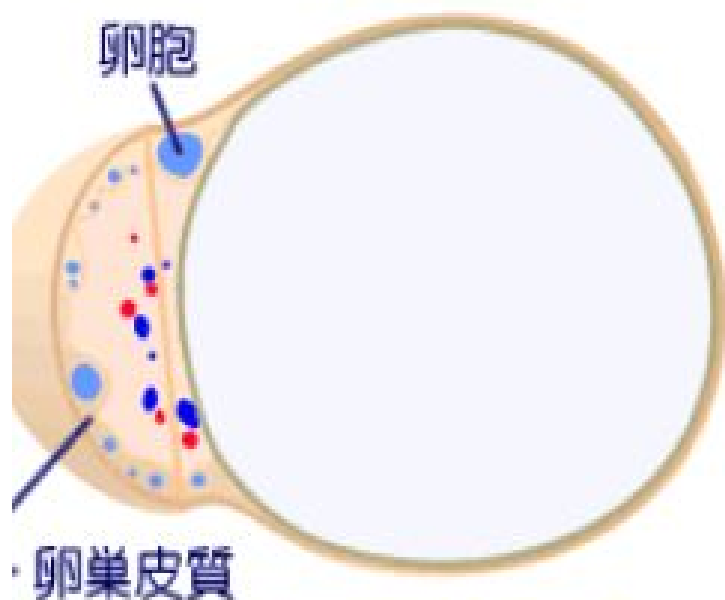


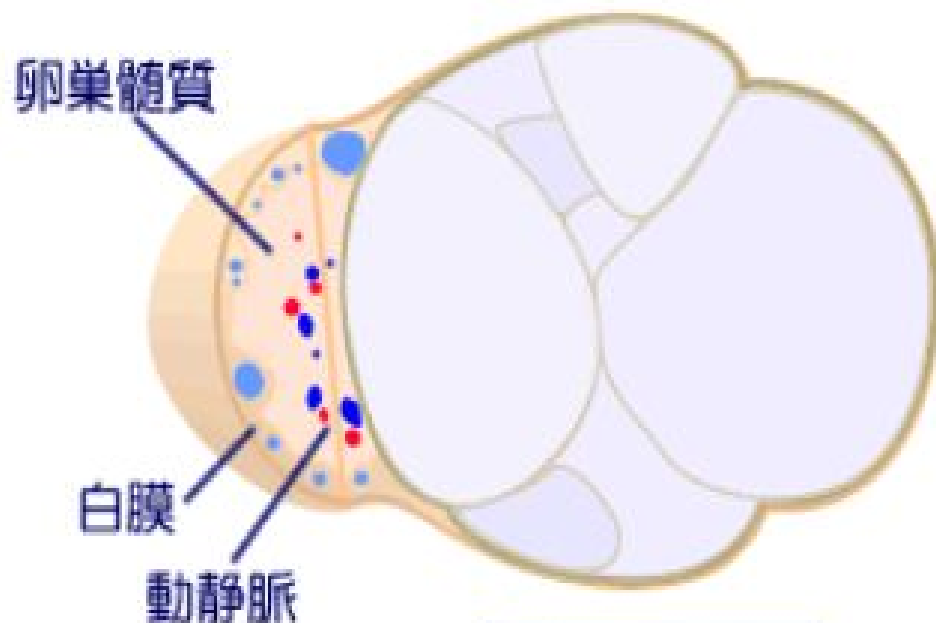
漿液性囊胞腺腫



囊腫部分

通常、單房性

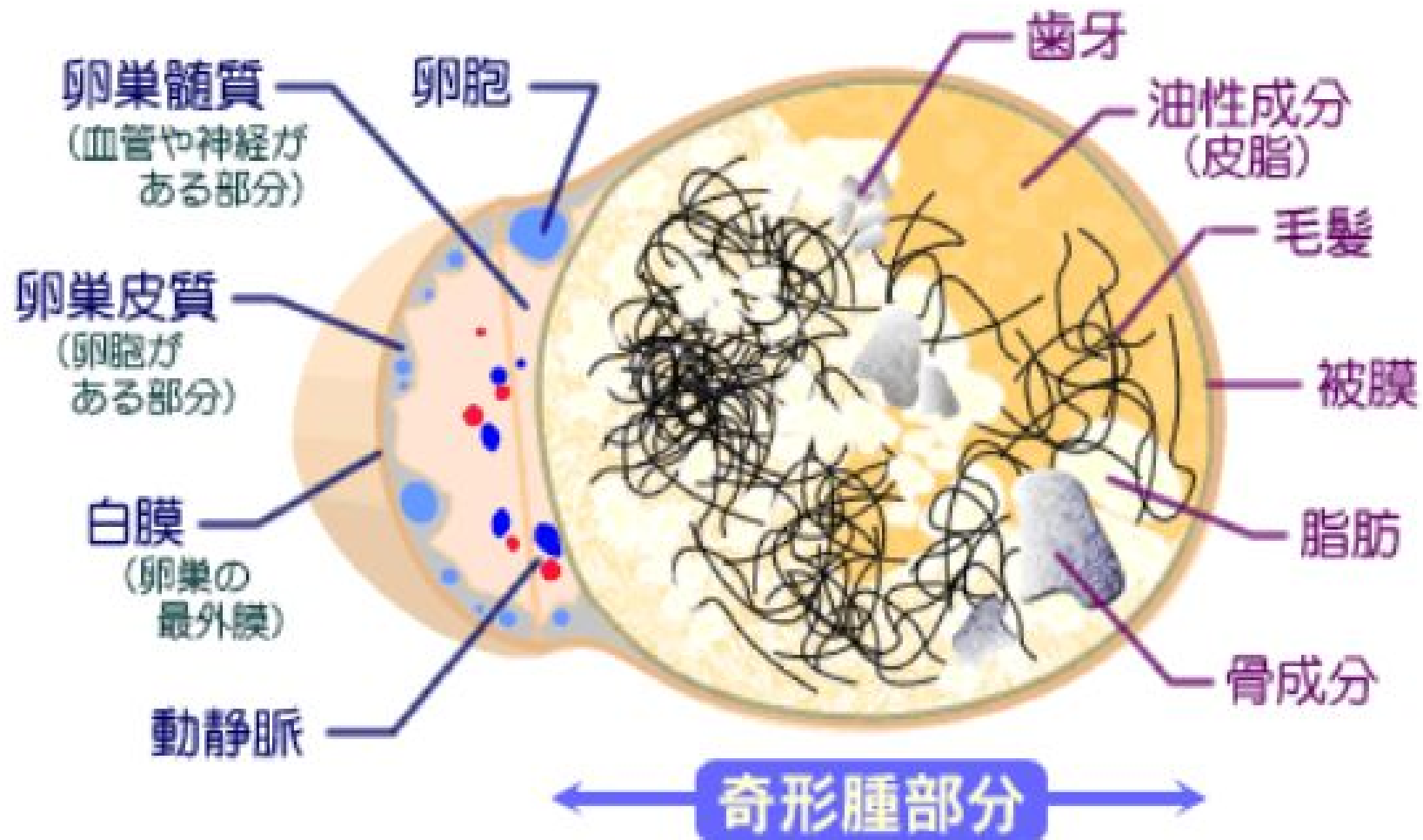
粘液性囊胞腺腫

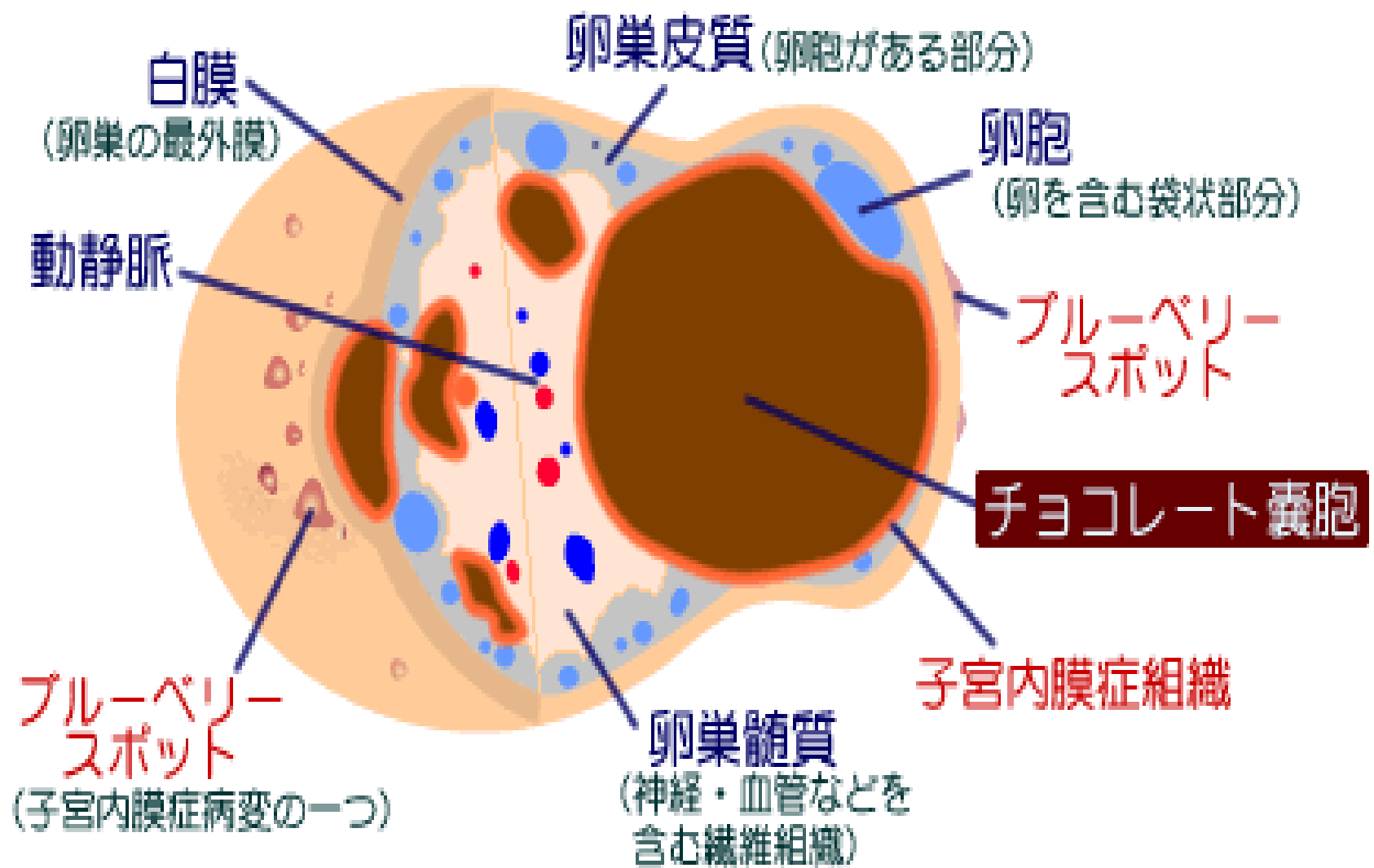


囊腫部分

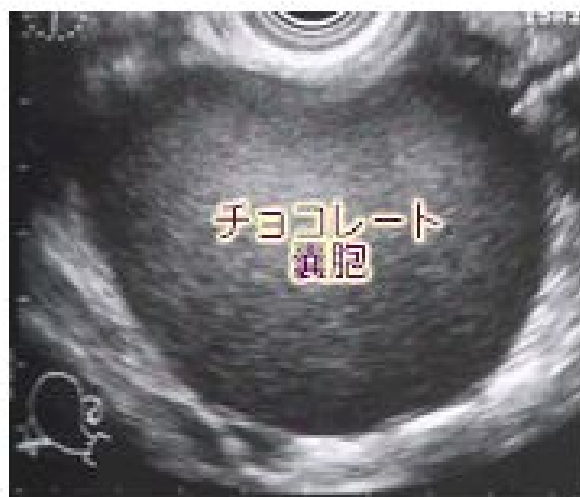通常、多房性

奇形腫（皮様囊腫）

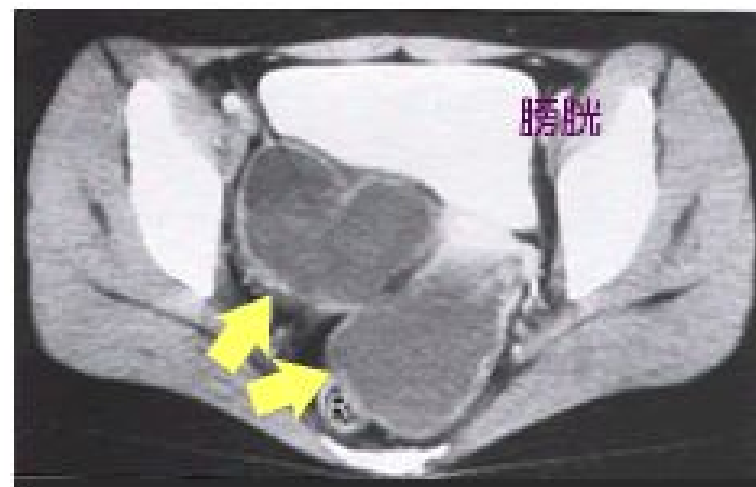




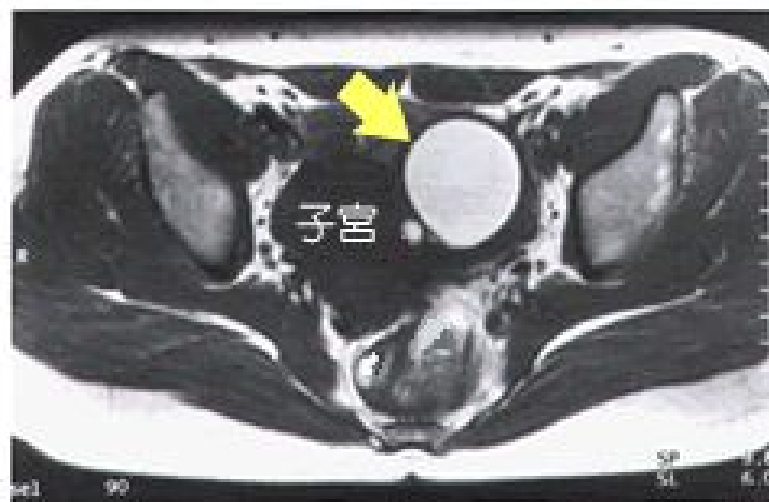
#) 子宮内膜症 チョコレート嚢胞の画像診断



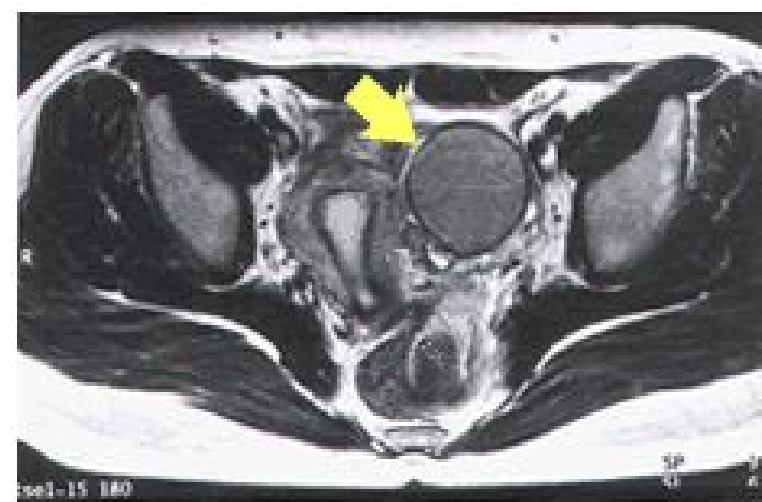
超音波 (経膣式)



CT (造影なし)

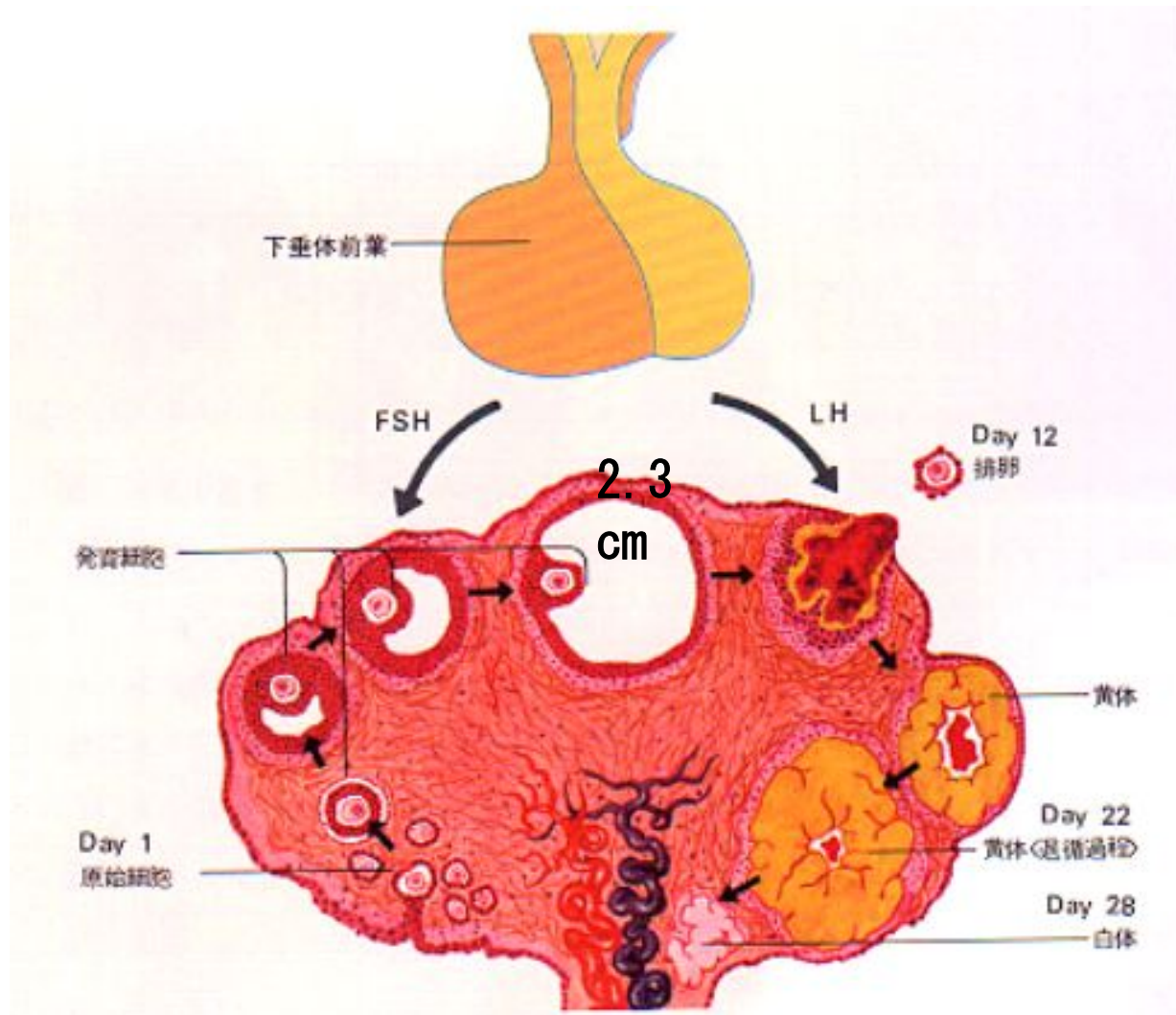


MR I (T1強調)

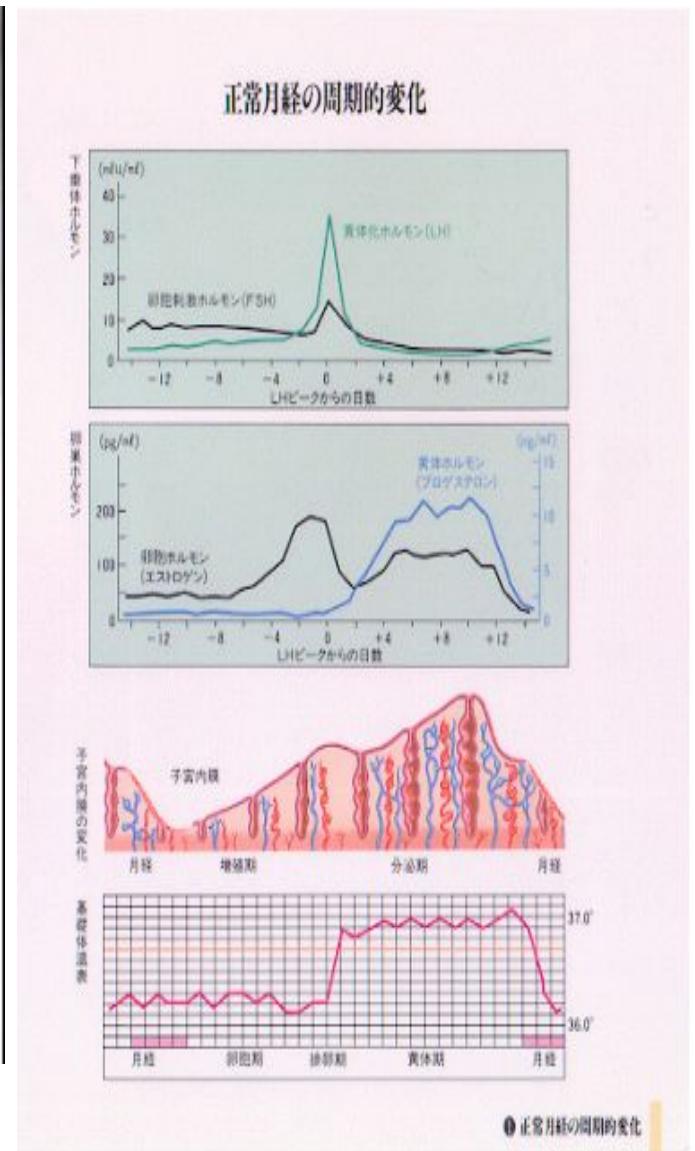


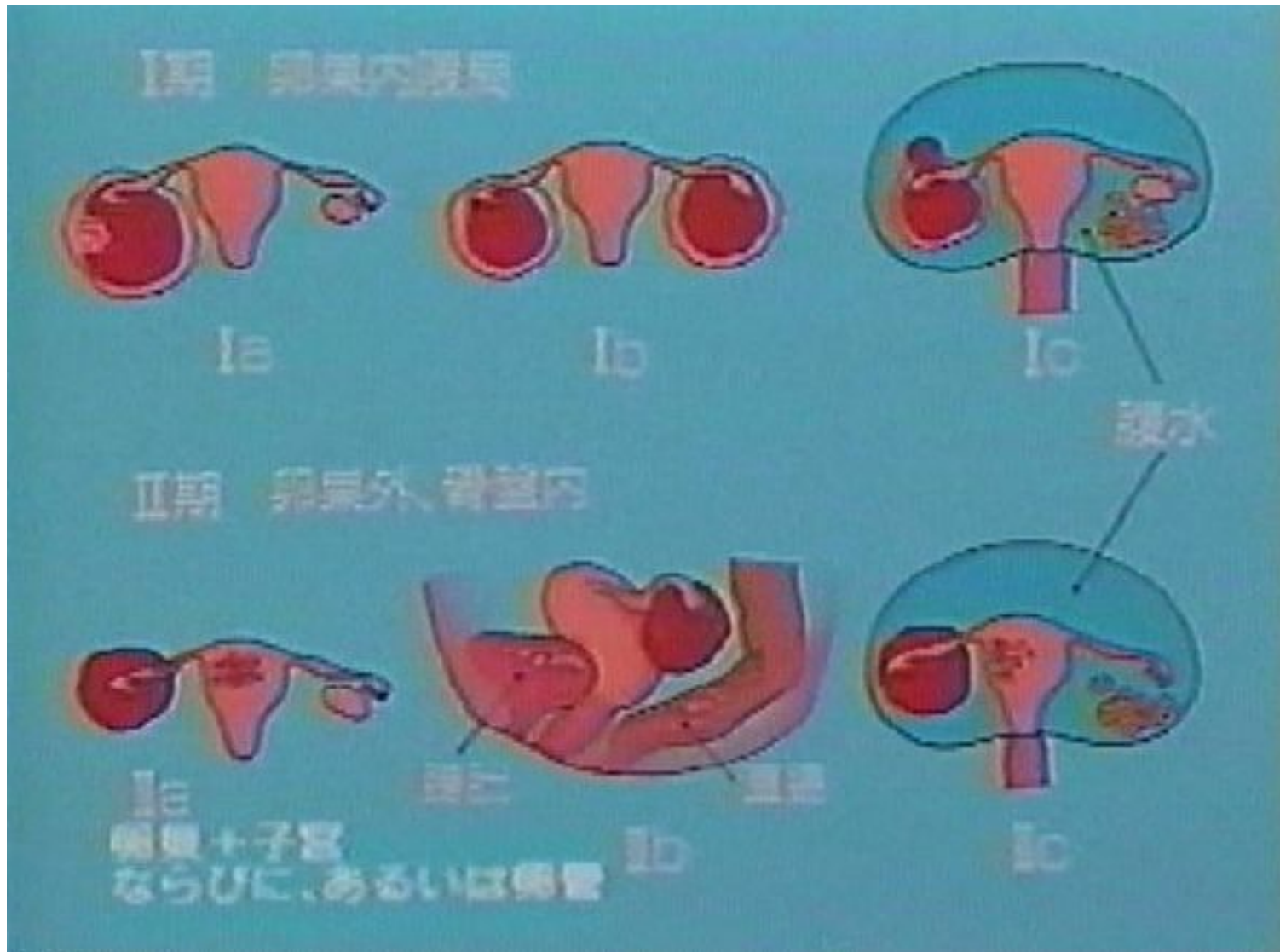
MR I (T2強調)

#) 機能性卵巣のう胞 → 一時的な卵巣嚢腫



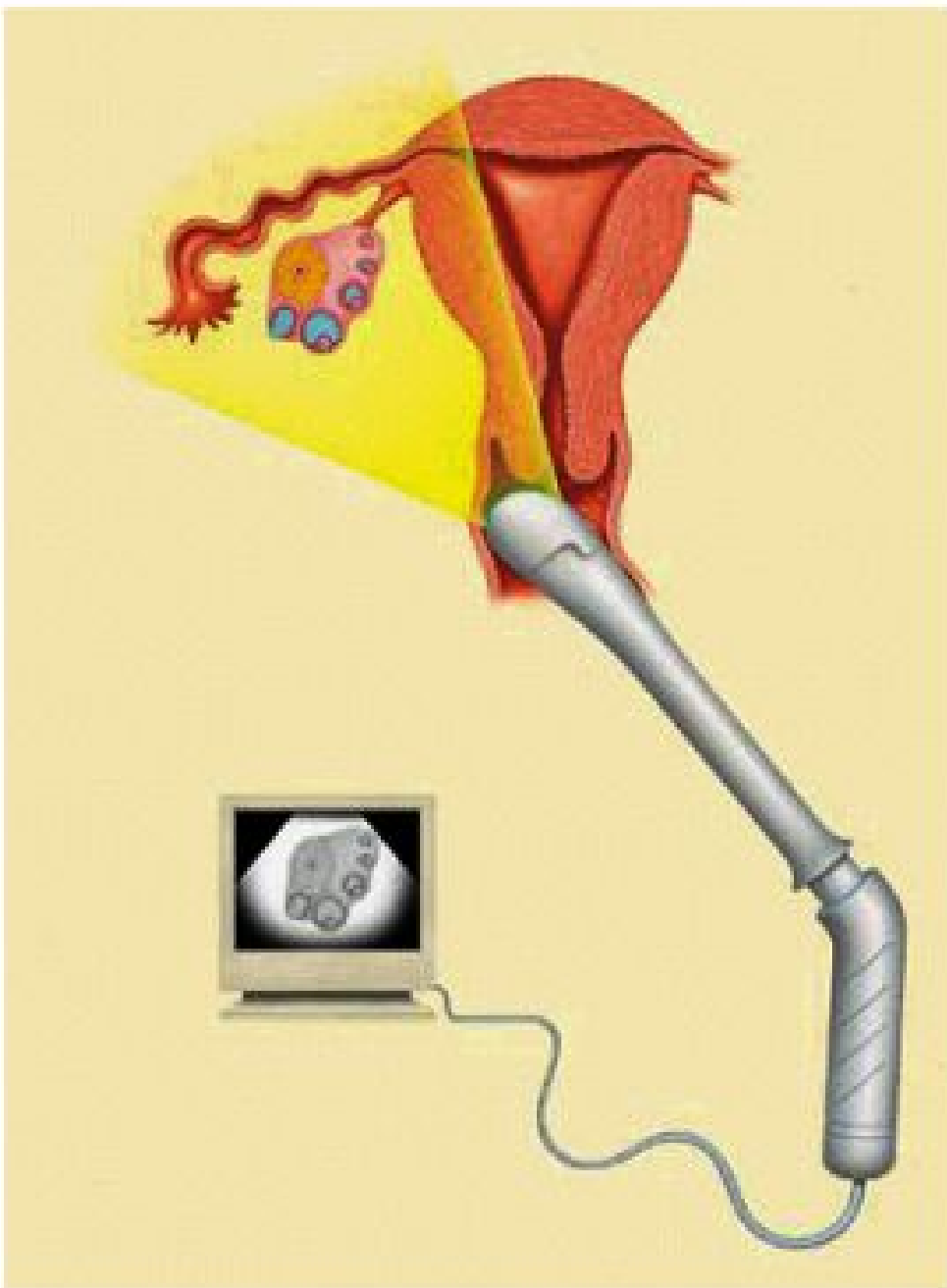
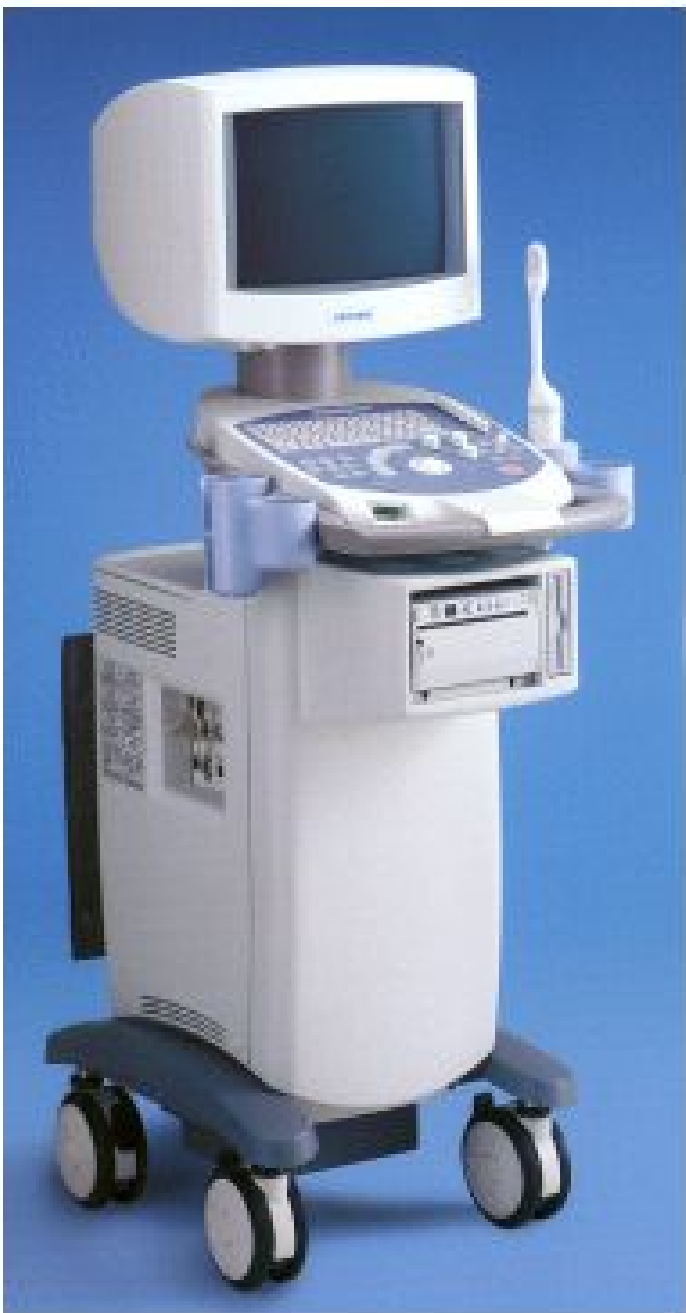排卵時卵胞は、約2~3cmに

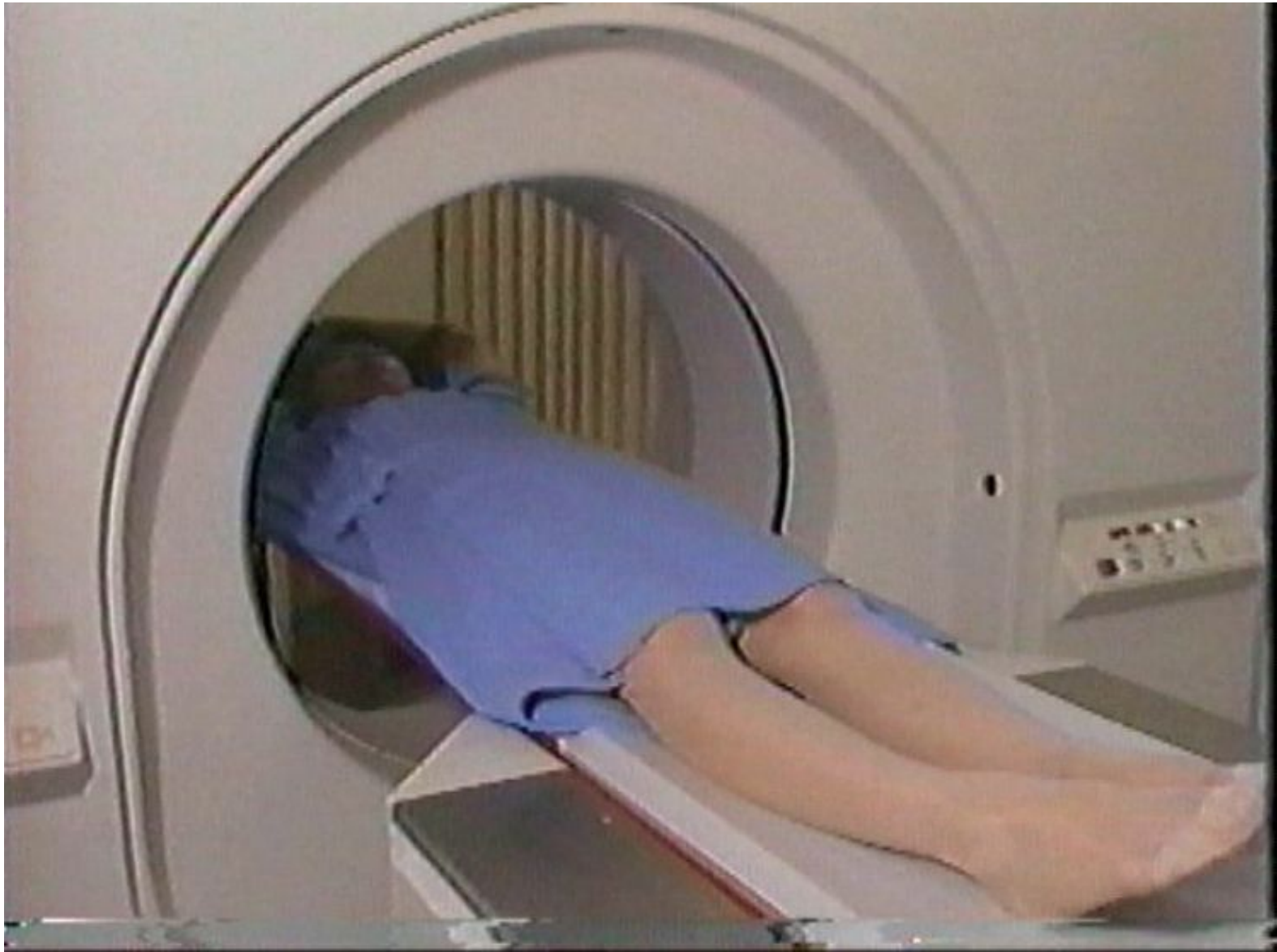



卵巣がん

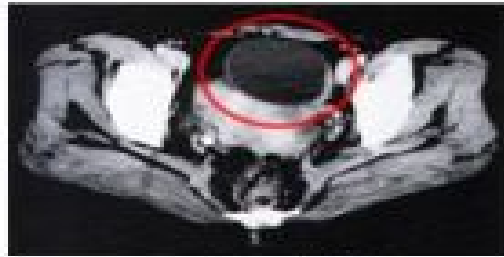
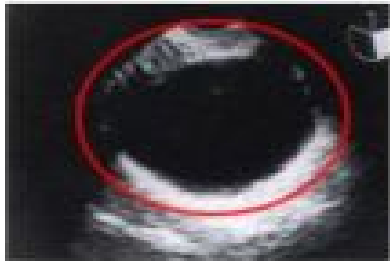
「 經腔超音波檢查 」





#) MRI 検査 (約 30 分)

漿液性囊腺腫



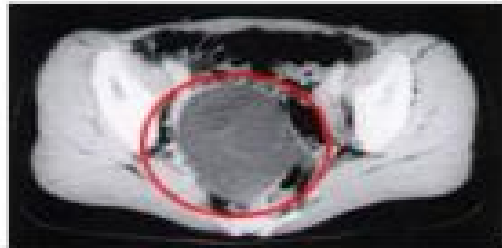
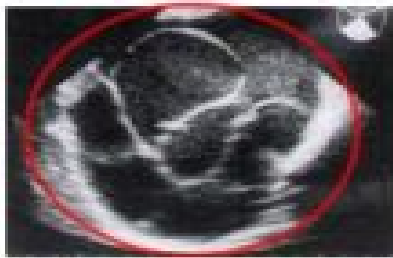↑ CT 攝影



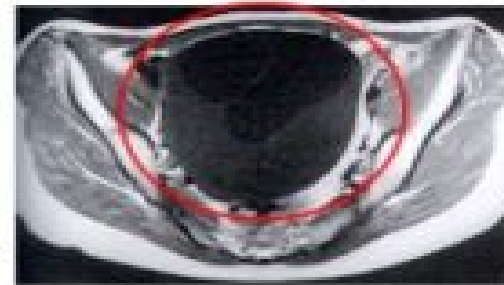
← 超音波斷層法
(經腹)

MR I 攝影 →

粘液性囊腺腫



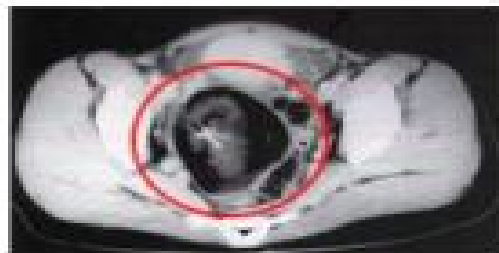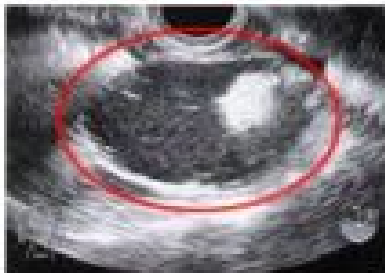↑ CT 攝影



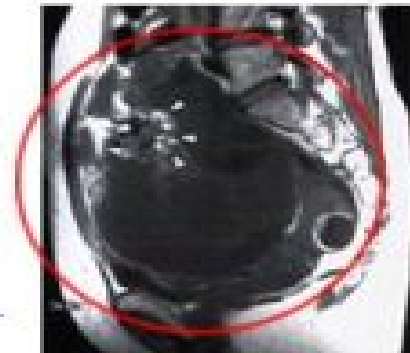
← 超音波斷層法
(經腹)

MR I 攝影 →

奇形腫(皮樣囊腫)



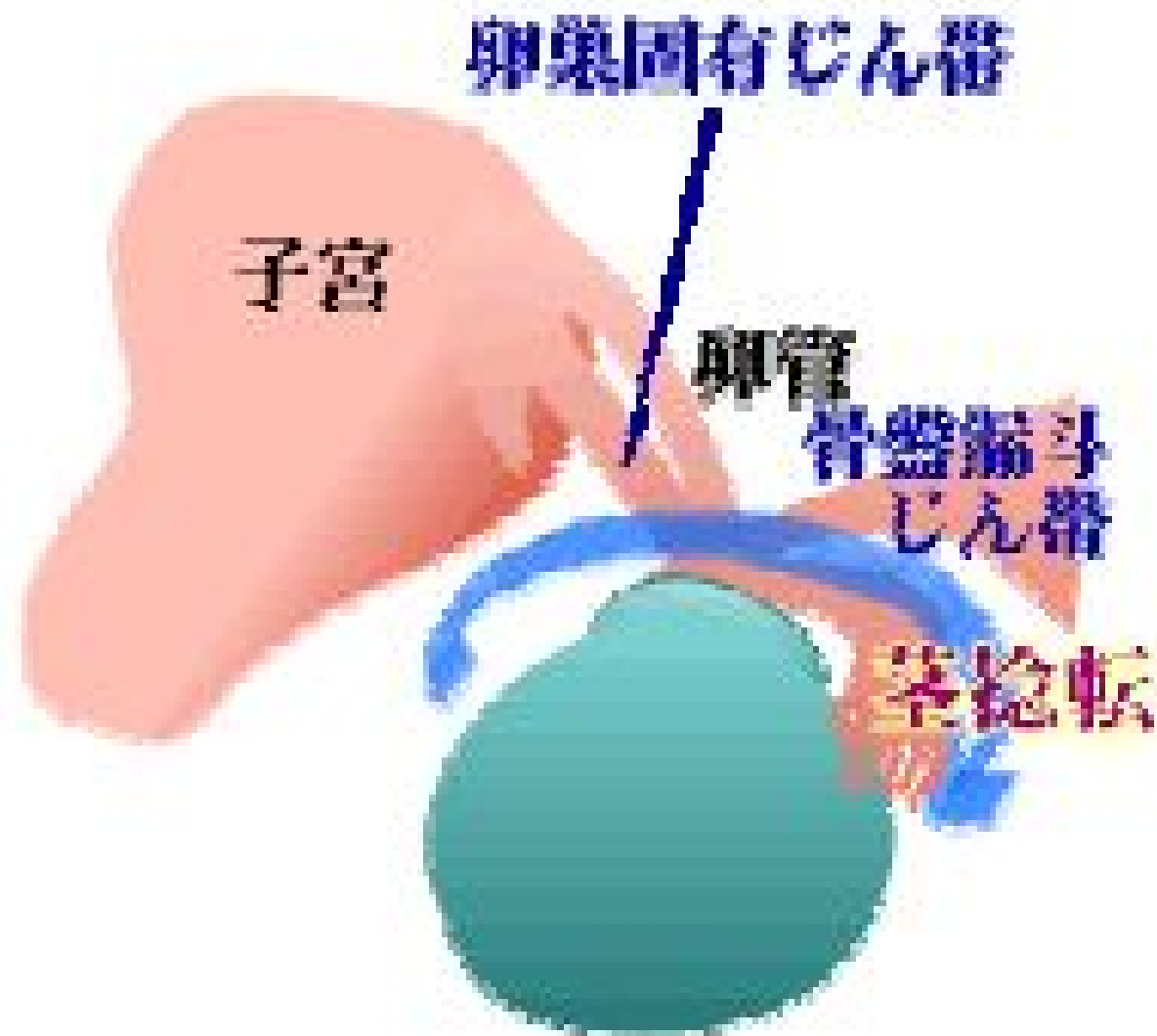
↑ CT 攝影

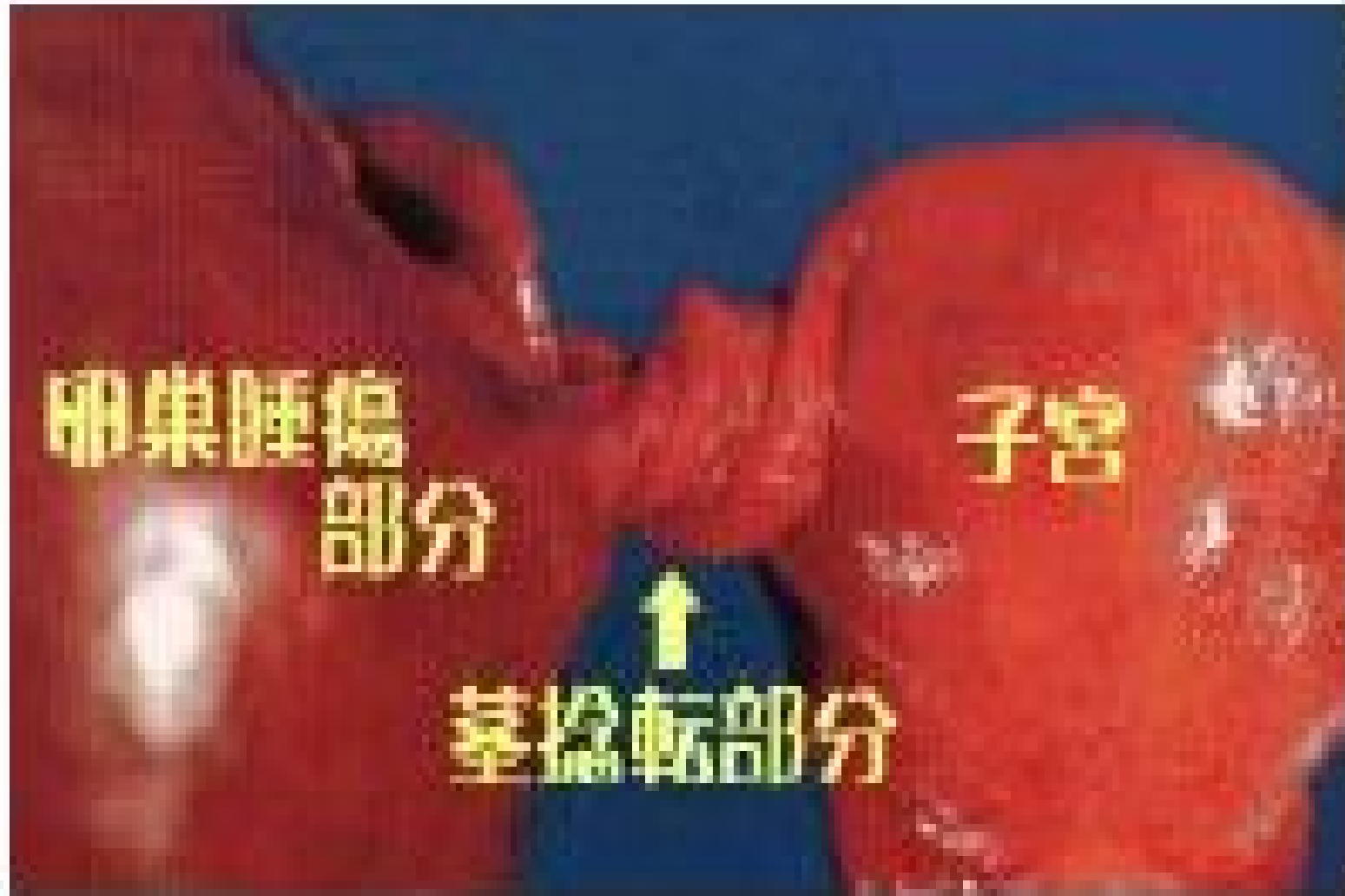

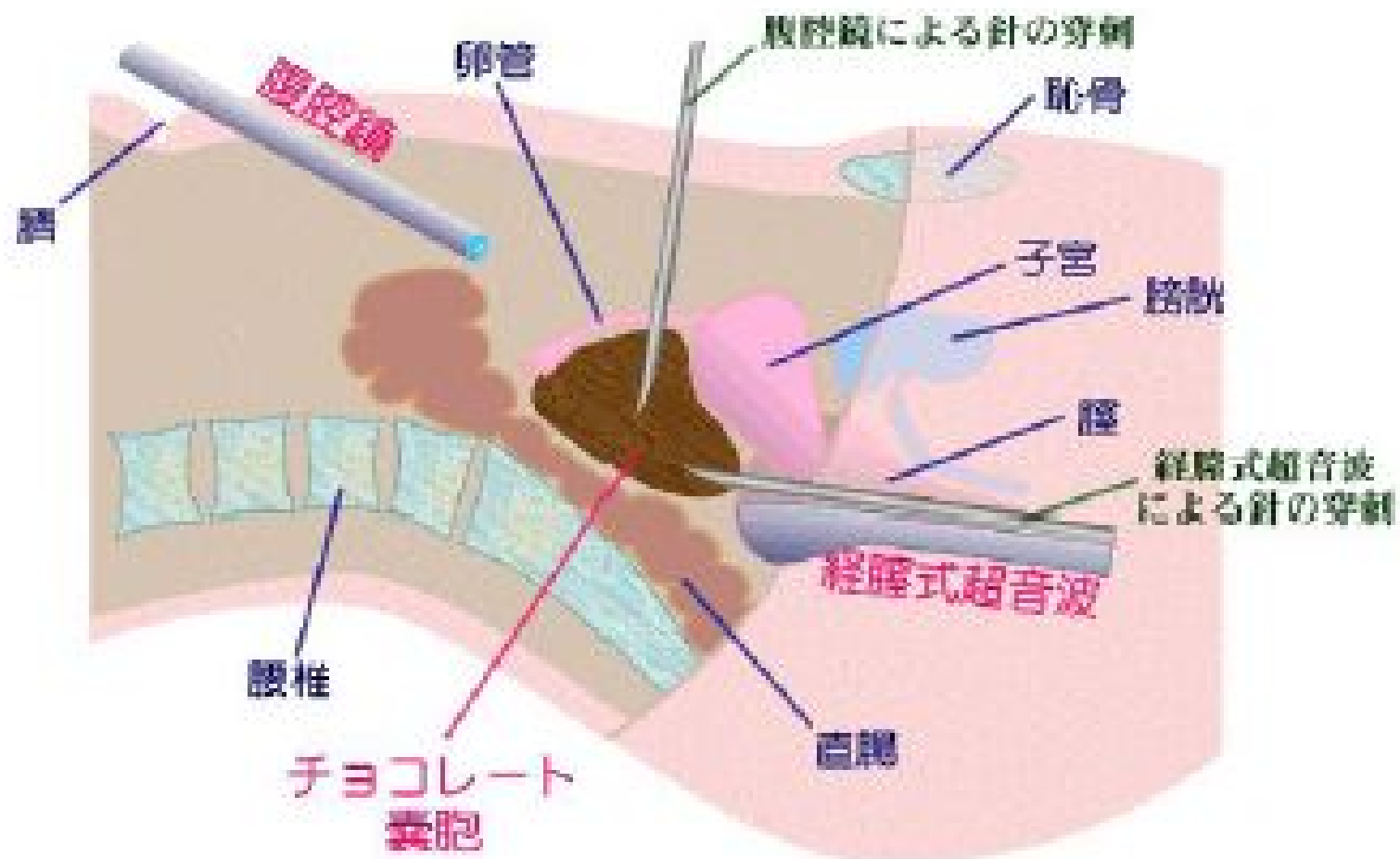
← 超音波斷層法
(經腹)

MR I 攝影 →

#) 卵巣嚢腫の茎捻転







#) 腹腔鏡による手術

#) 卵巣嚢腫管理の注意点

- ① 卵巣嚢腫の茎捻転（急激な腹痛）
→ 緊急手術（多くは、付属器摘出術）
- ② 卵巣嚢腫の悪性変化（卵巣がん）
（急な増大、充実部分の出現、腹水発現）
- ③ 治療法についての慎重な検討
 - 1) 経過観察（2～3ヶ月ごと）
（エコーや腫瘍マーカーCA125など）
 - 2) 手術療法（腹腔鏡など）
多くは、部分切除で正常な部分を残す