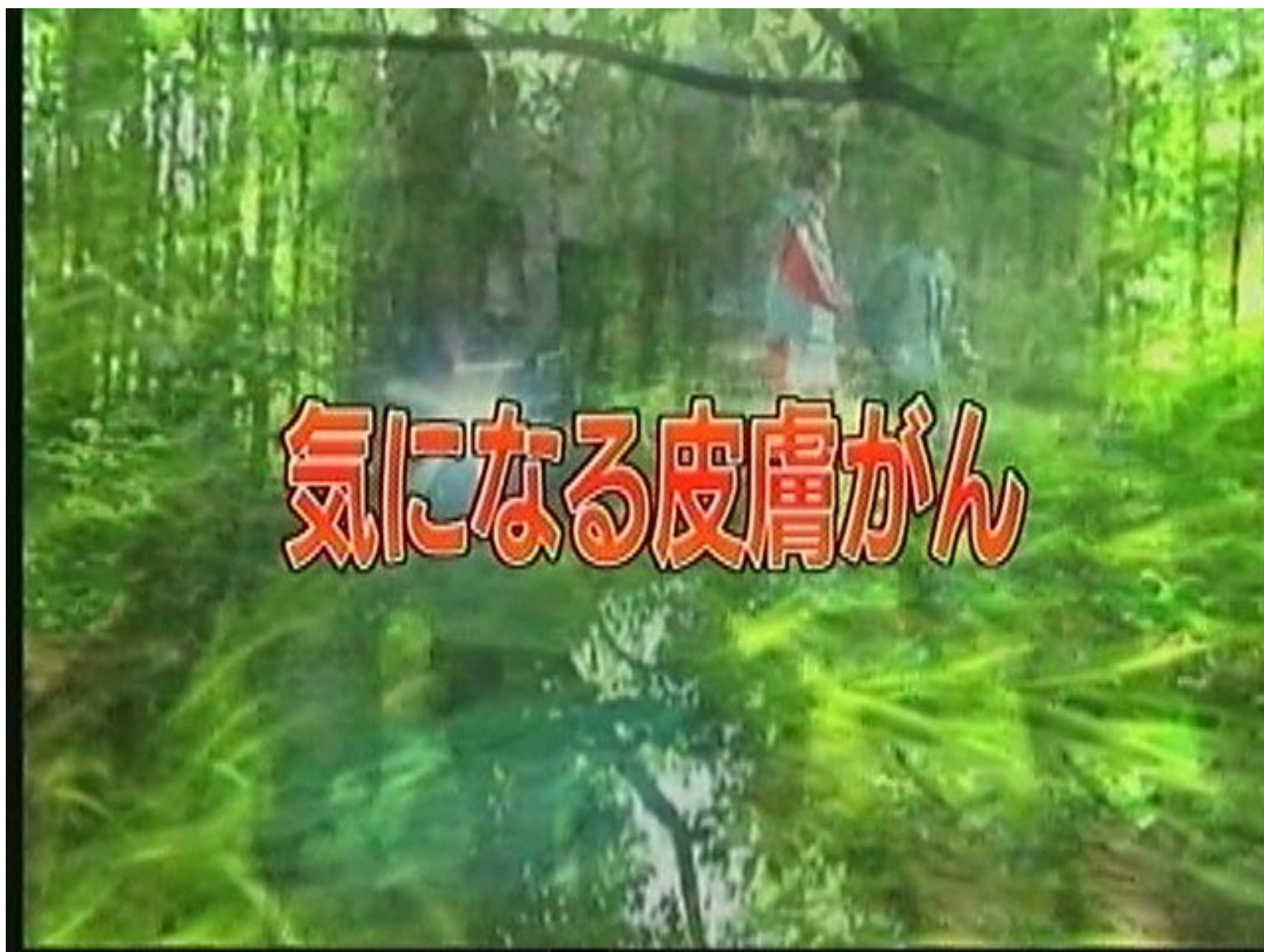

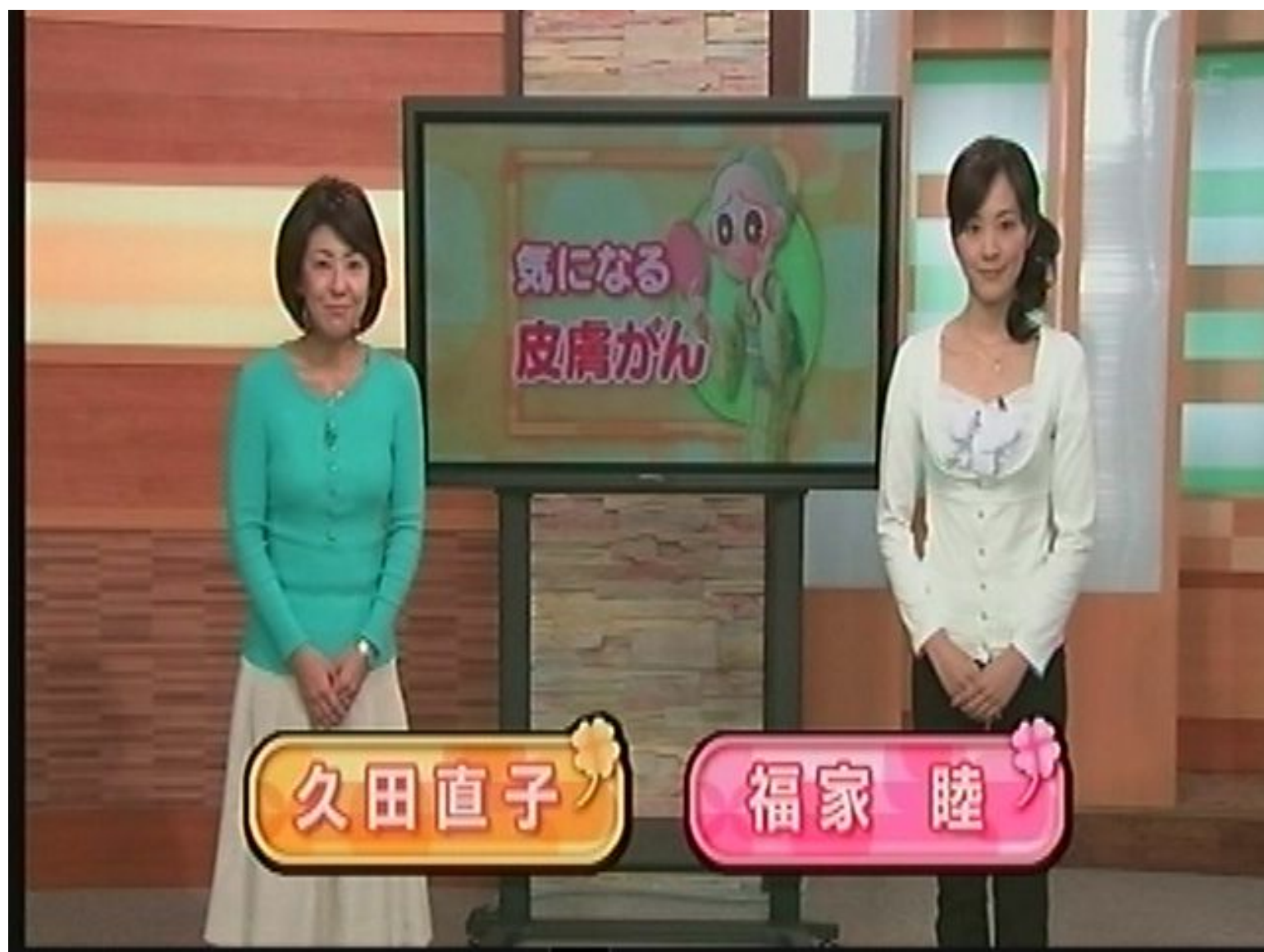字幕放送

解説放送(副音声)

まよの
健康



気になる皮膚がん

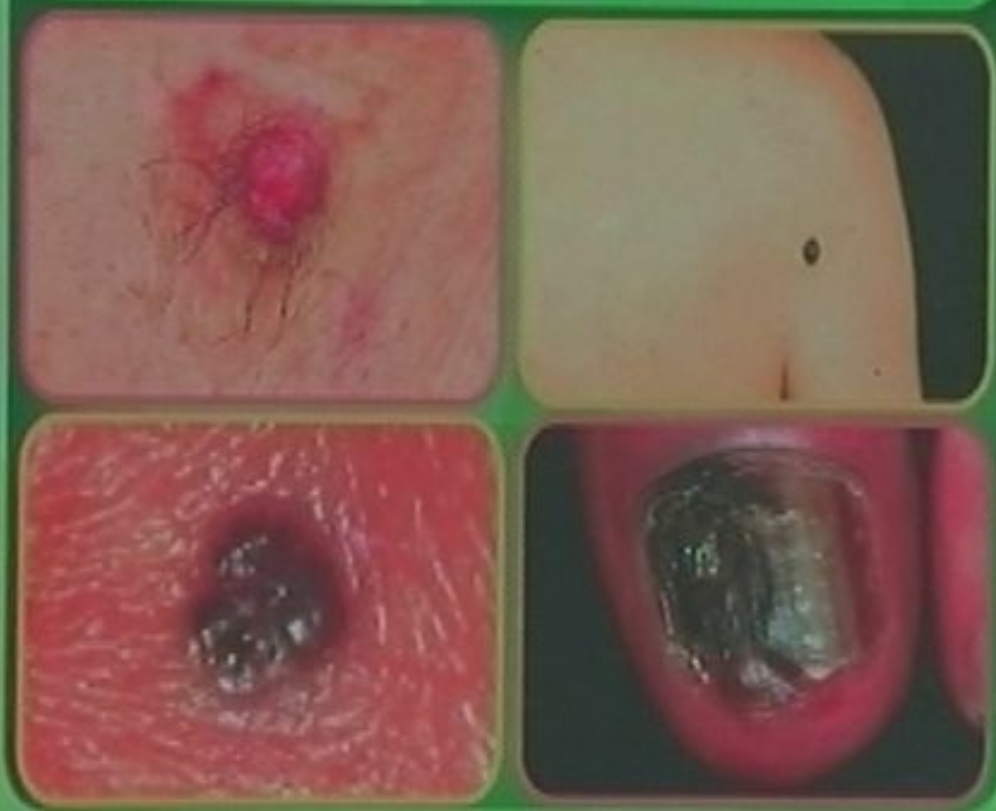

気になる
皮膚がん

久田直子

福家 睦

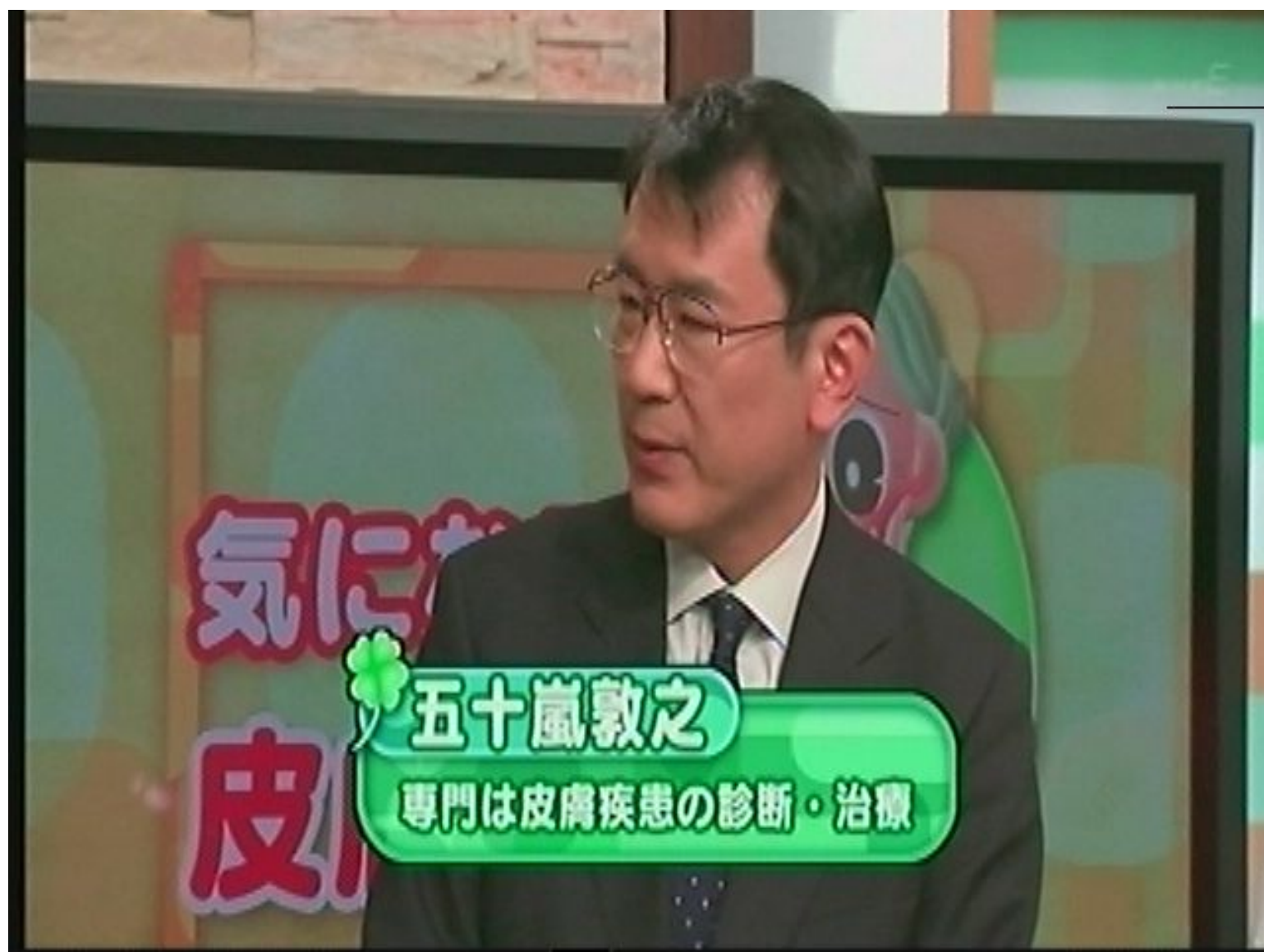皮膚がん





NTT東日本関東病院 部長

五十嵐敦之



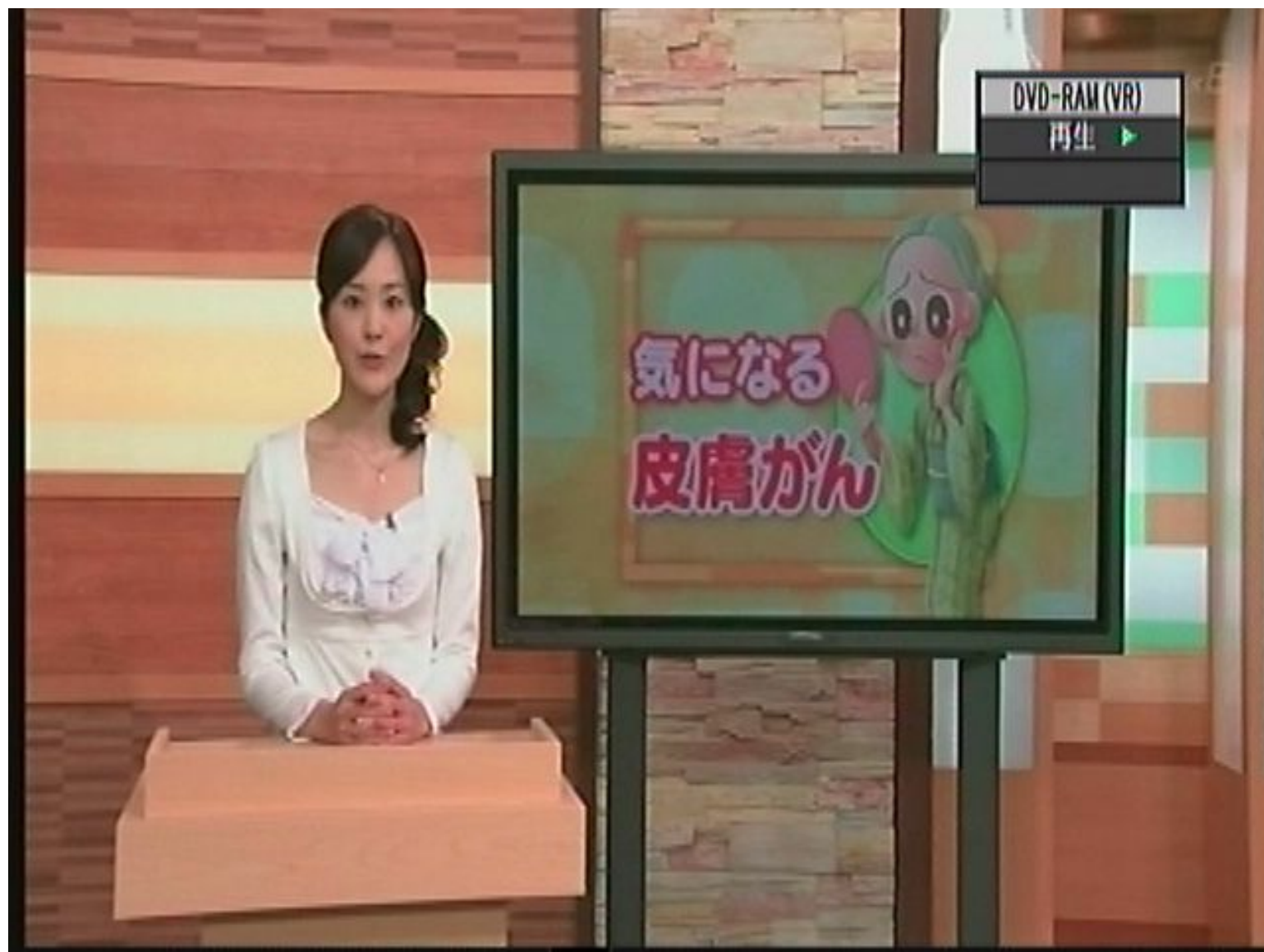五十嵐敦之
専門は皮膚疾患の診断・治療

気に
皮

気になる

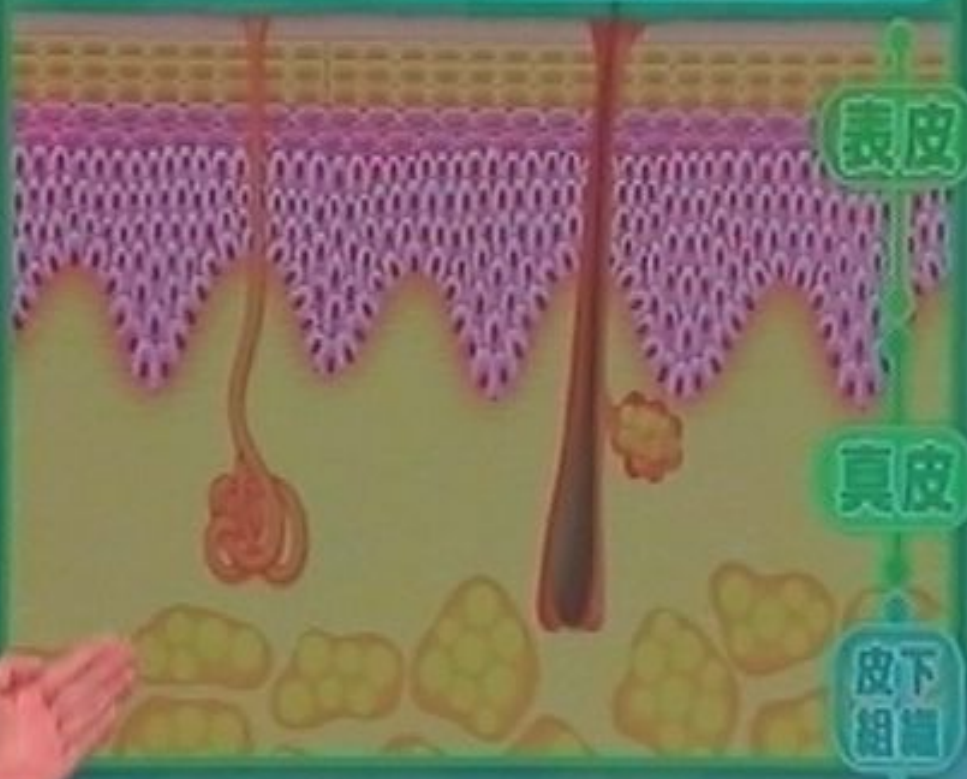
皮膚がん







皮膚の構造



表皮

真皮

皮下組織



皮膚の構造

皮膚がん

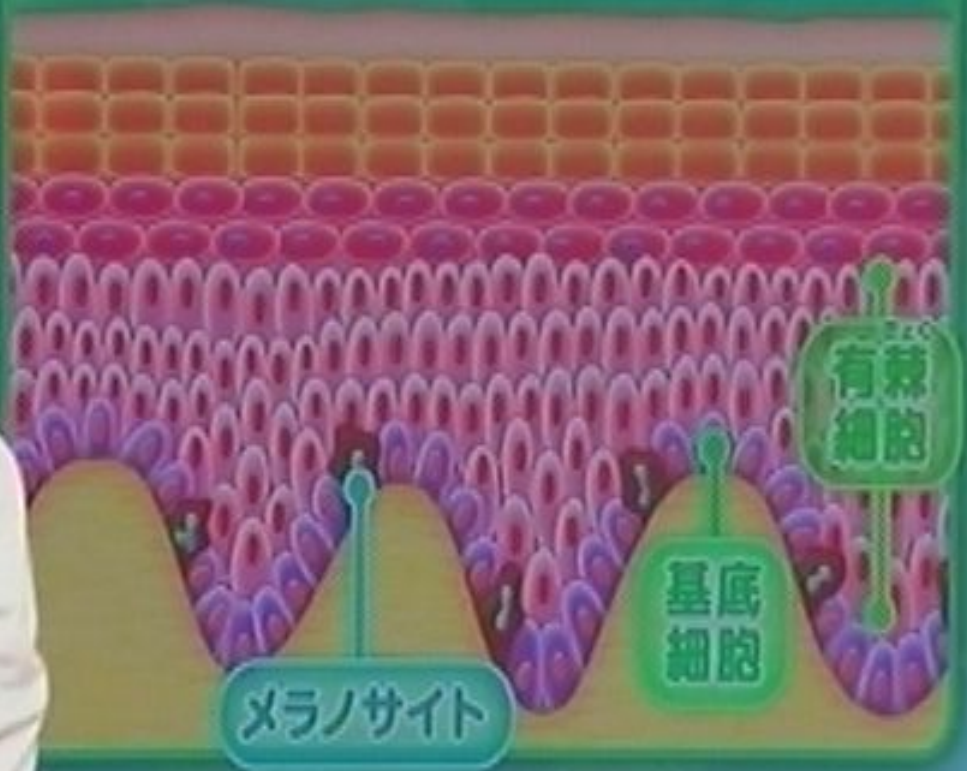
表皮

真皮

皮下組織



表皮の構造

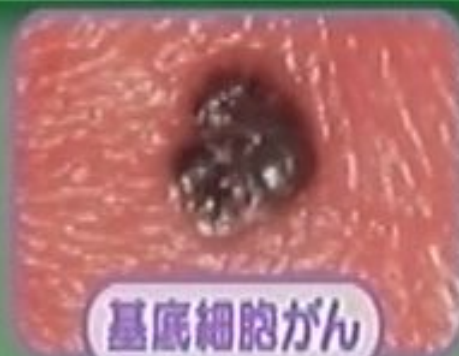

メラノサイト

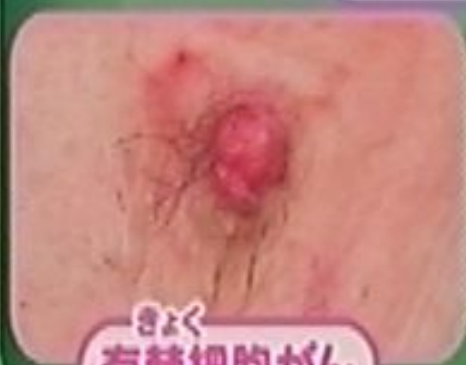基底細胞

有棘細胞

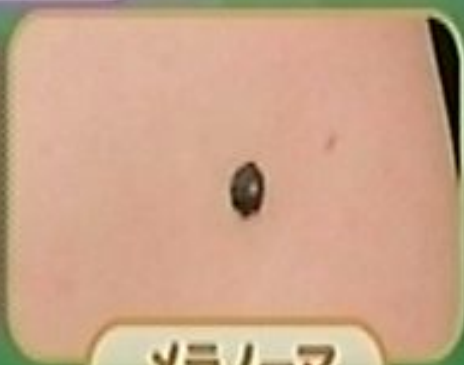皮膚がんの種類



基底細胞がん



きよく
有棘細胞がん



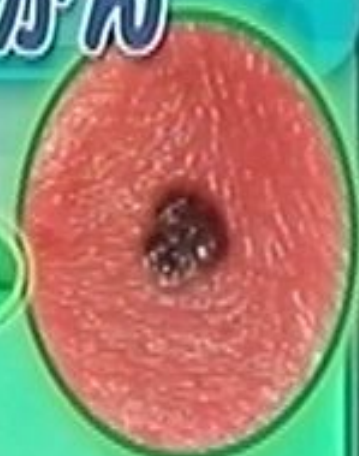メラノーマ

基底細胞がん

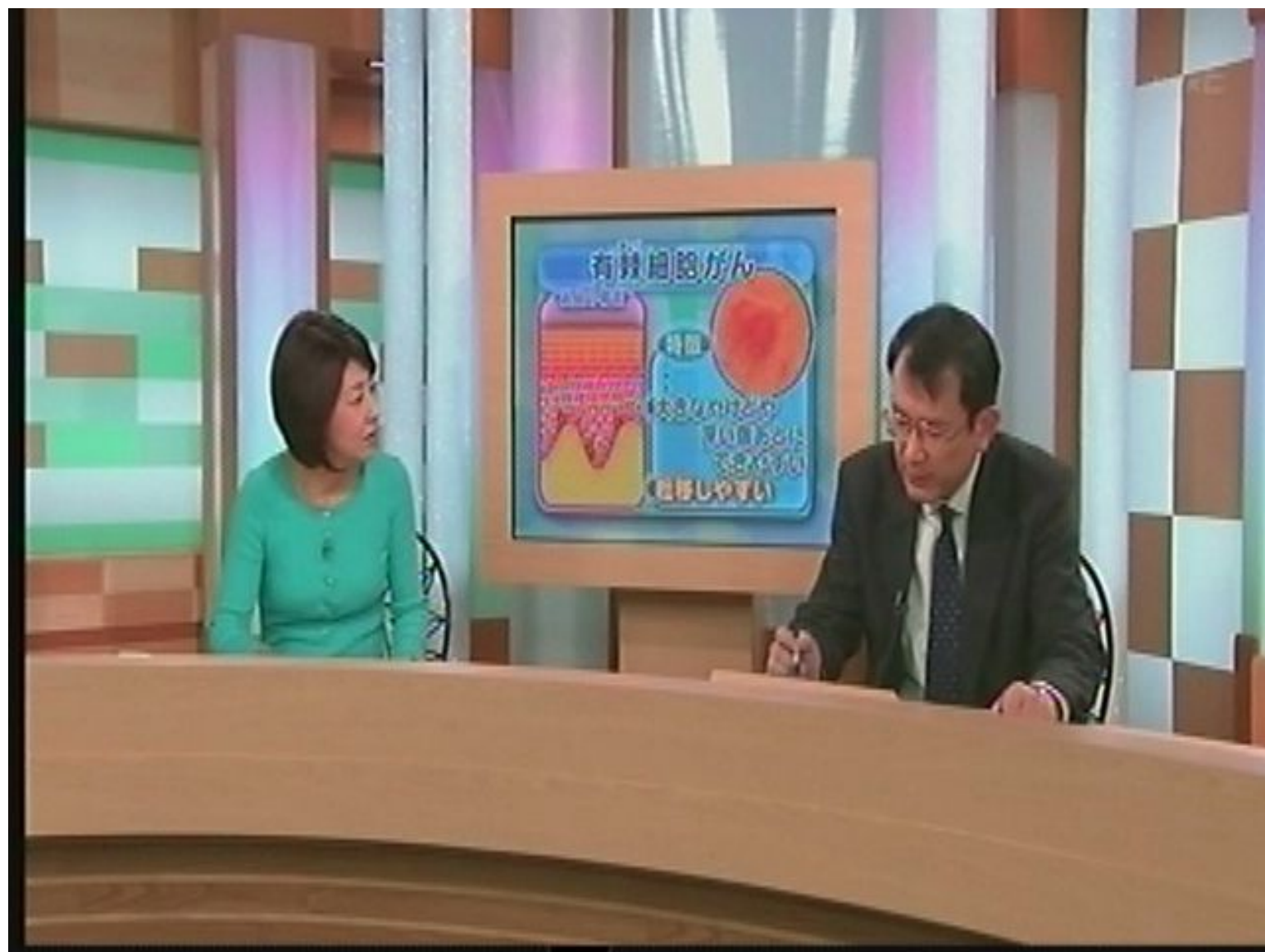表皮の構造



特徴



- 高齢者に多い
- 顔にできやすい
- 転移しにくい

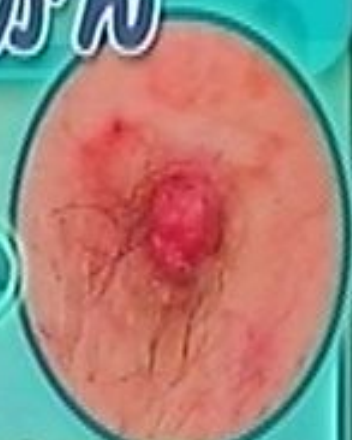

有^{きよく}棘細胞がん

表皮の構造



特徴



● (大きなやけどや
深い傷あとに
できやすい)

(転移しやすい)

メラノーマ

表皮の構造



メラノサイト



特徴

ほくろに似ている

悪性度が高く
転移しやすい

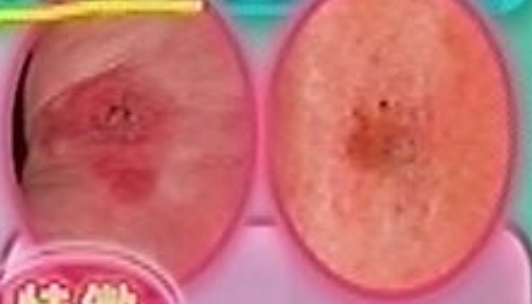表皮肉がん

表皮の構造




特徴

シミや湿しんに似ている



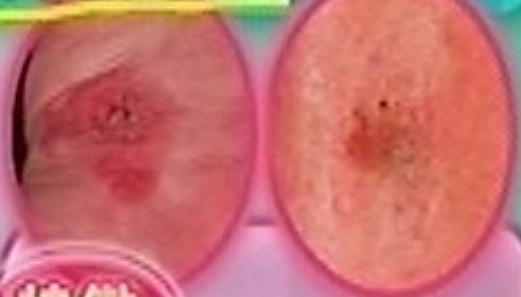表皮肉がん

表皮の構造



特徴

シミや湿しんに似ている



皮膚がんの特徴

ほくろやシミに
似ている
色・形・
大きさが変化



皮膚がんの特徴

ほくろやシミに
似ている

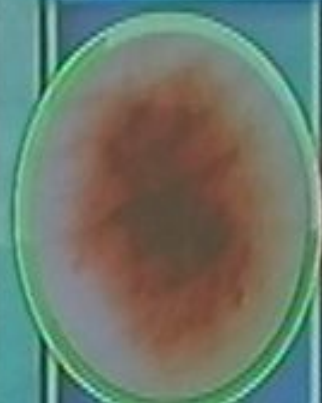色・形・
大きさが変化



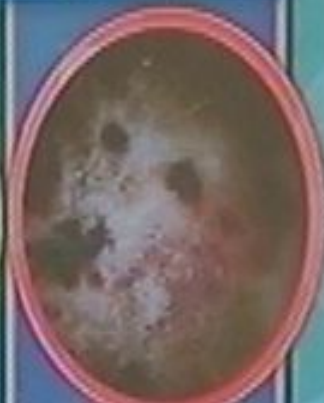

変化があれば
要注意!

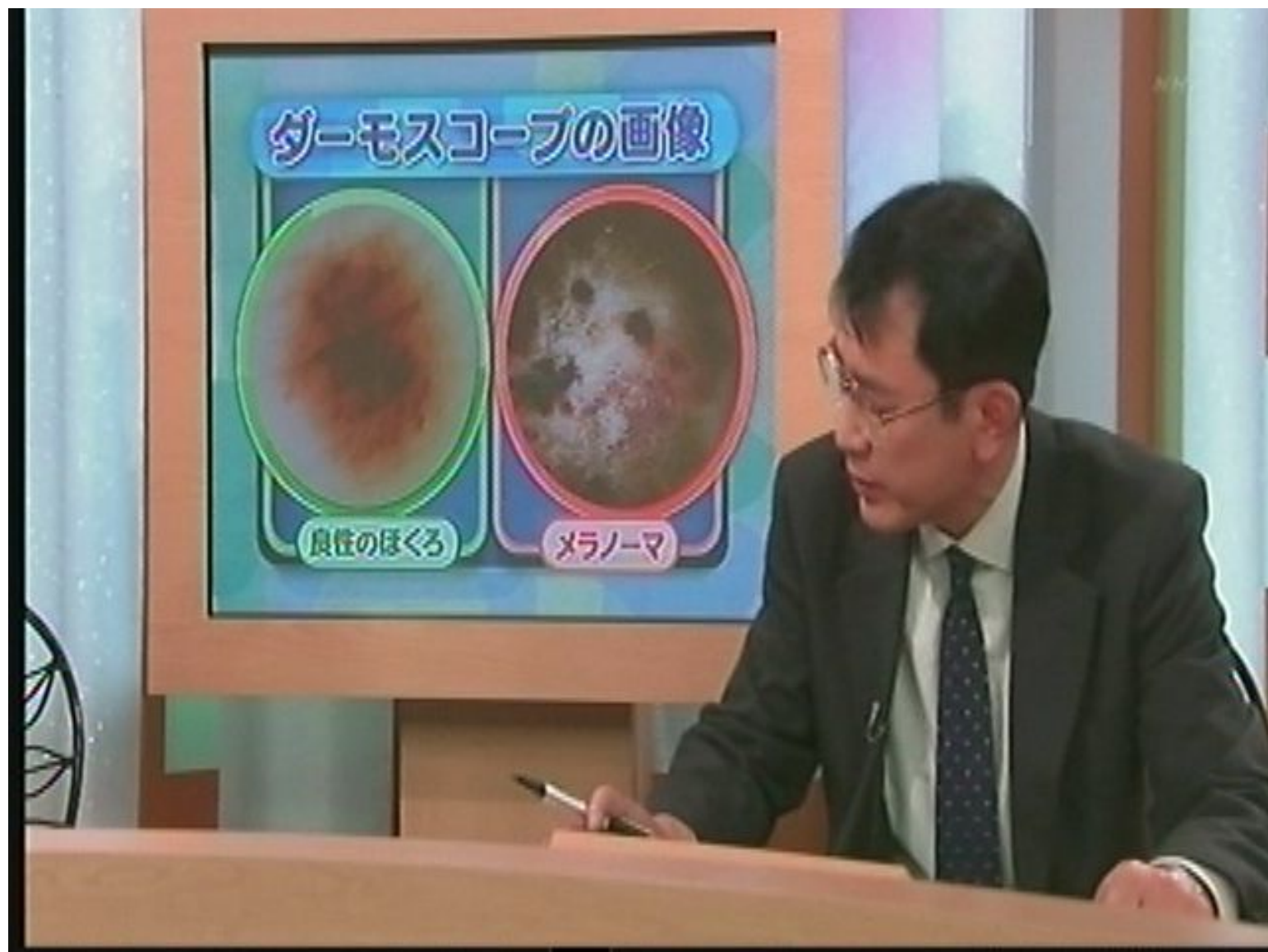ダーモスコープの画像



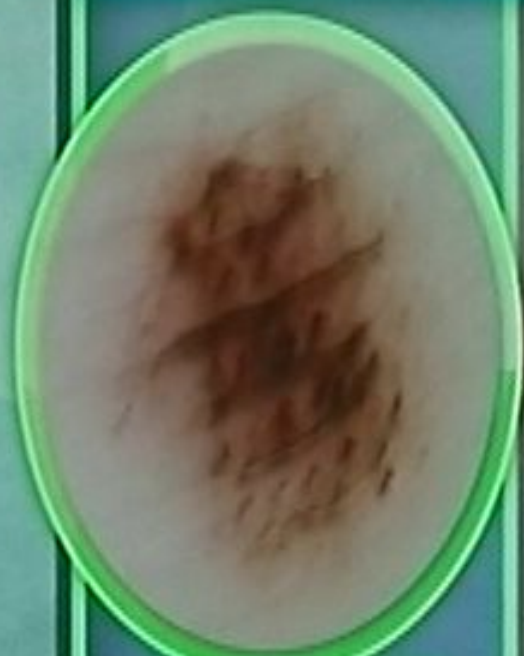良性のほくろ



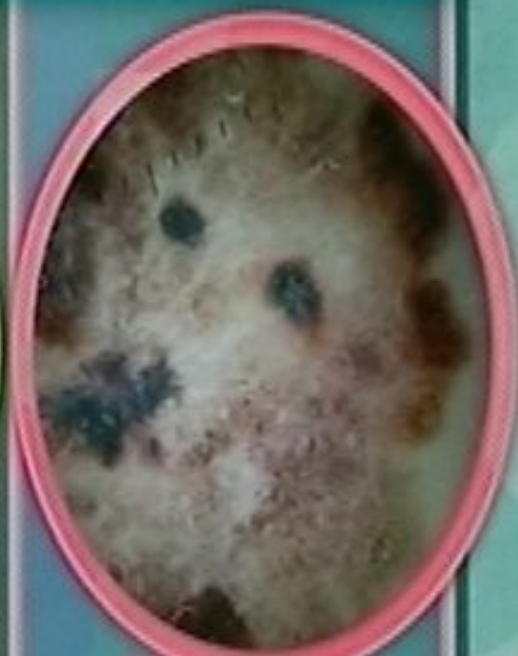メラノーマ



ダーモスコープの画像



良性のほくろ



メラノーマ

皮膚がんの治療

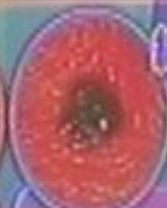皮膚生検

有棘
細胞がん



病変部だけでなく
広く深く切除
(1/2cm以上を切除する場合も)

基底
細胞がん



病変部のみ切除



皮膚がんの治療

皮膚生検

有棘
細胞がん



基底
細胞がん



病変部だけでなく
広く深く切除
(1/2cmを切る場合も)

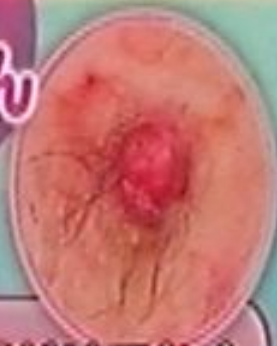病変部のみ切除



皮膚がんの治療

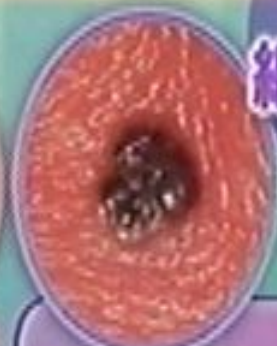皮膚生検

きよく
有棘
細胞がん

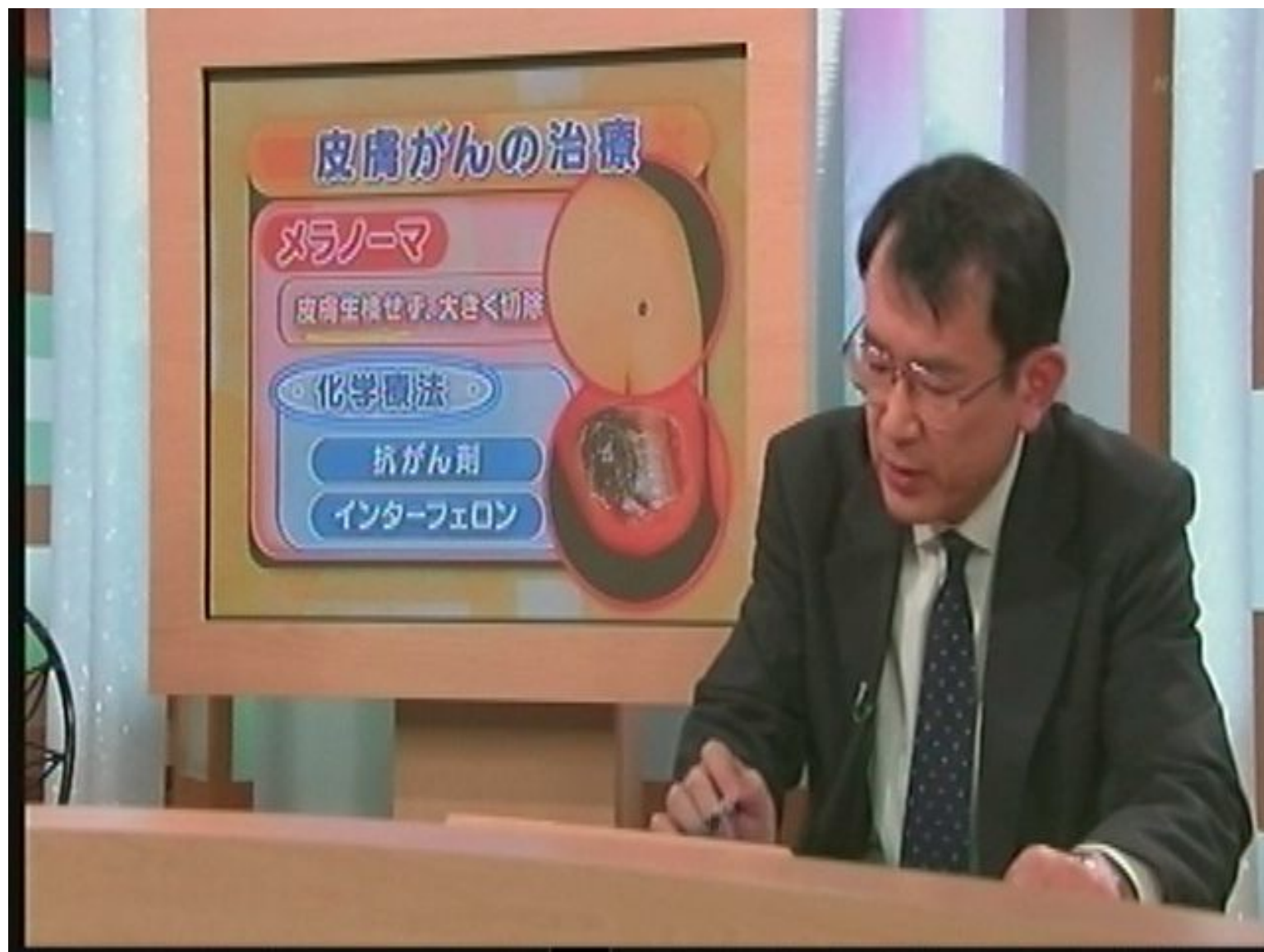

病変部だけでなく
広く深く切除
(リンパ節を切除する場合も)

基底
細胞がん



病変部のみ切除



皮膚がんの治療

メラノーマ

皮膚生検せず、大きく切除

化学療法

抗がん剤

インターフェロン



皮膚がんの治療

メラノーマ

皮膚生検せず、大きく切除

化学療法

抗がん剤

インターフェロン



表皮内がんの治療

・抗がん剤の軟こう

・凍結療法

・炭酸ガスレーザー

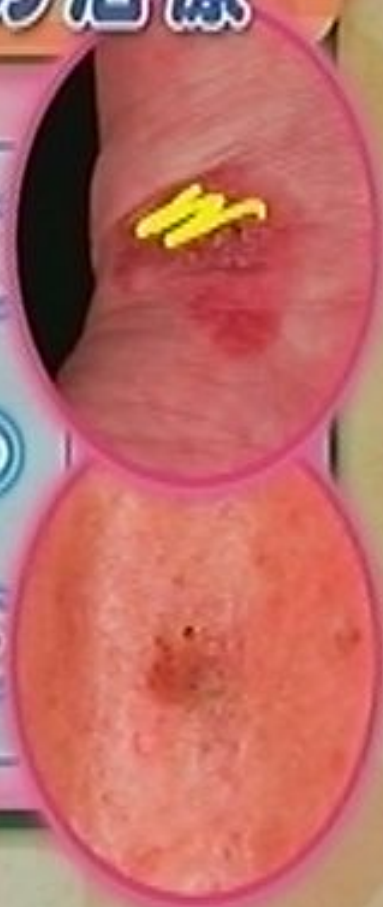

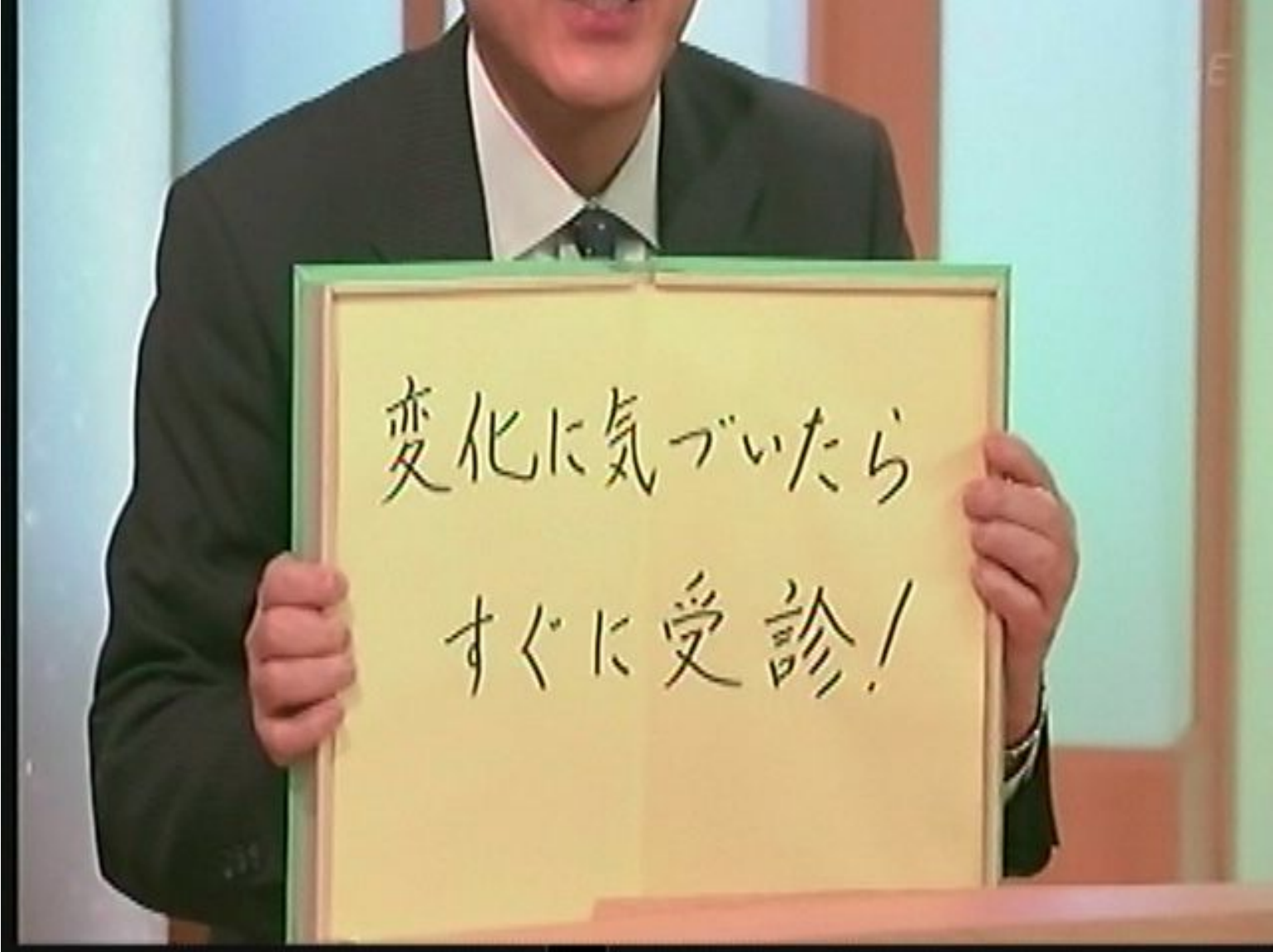
表皮肉がんの治療

・抗がん剤の軟こう

・凍結療法


・炭酸ガスレーザー



A man in a dark suit, white shirt, and tie is holding a light green sign with both hands. The sign has two lines of handwritten Japanese text. The background is a blurred indoor setting with light blue and brown tones. A small white 'E' logo is visible in the upper right corner of the image.

変化に気づいたら
すぐに受診!



 書店にない場合は
NHK出版 0570-000-321 

