

ここが聞きたい!

ASK THE DOCTORS

名医に



ここが勝負場!

ASK FACTORS

名に

乙葉

古屋和雄

ここが聞きたい!

ASSISTANTS

名に

患者代理人



乳がん





相談受付中

6月21日

乳がん

 FAX 03-5454-9001

 ホームページ www.nhk.or.jp/kenko/



潮香緒里

ここが聞きたい!

名医にQ 今日のメニュー

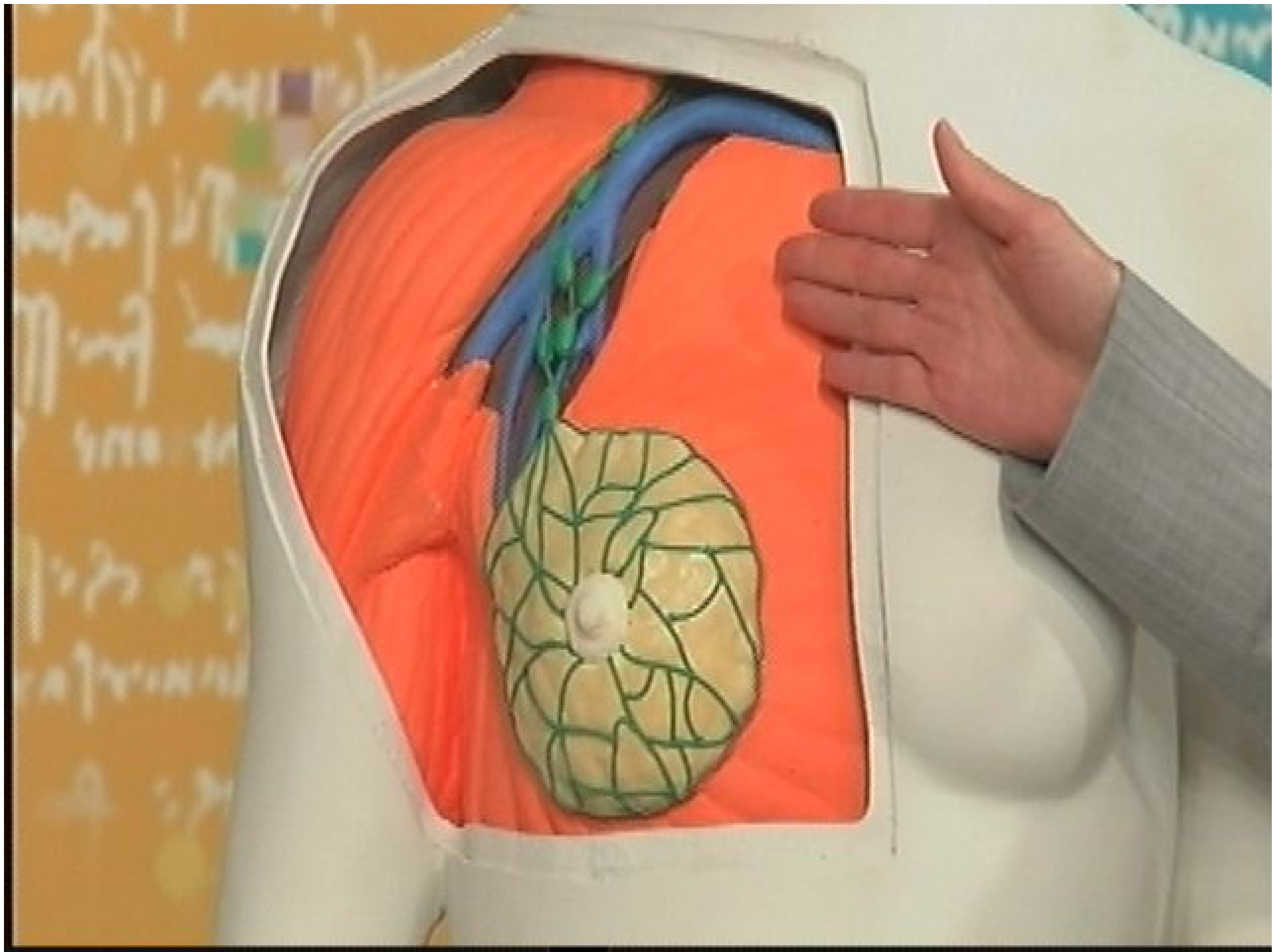
徹底解剖! 乳がん

乳がん ここが聞きたい!


マルチオピニオン
~あなたにベストな治療を探る~











小葉



乳管



非浸潤がん

HDD
再生 

浸潤がん



NHK E

が聞きたい!

医に

乳腺外科

中村 清吾

聖路加国際病院プレストセンター長



手術

NHK E

ここが聞き

ASK THE DOCTORS

名

よ
腫瘍内科

渡辺 亨

浜松オンコロژیセンター院長

手術

放射線科

光森 通英

京都大学准教授

ここからきたい!

NHK E

薬

手術

放射線

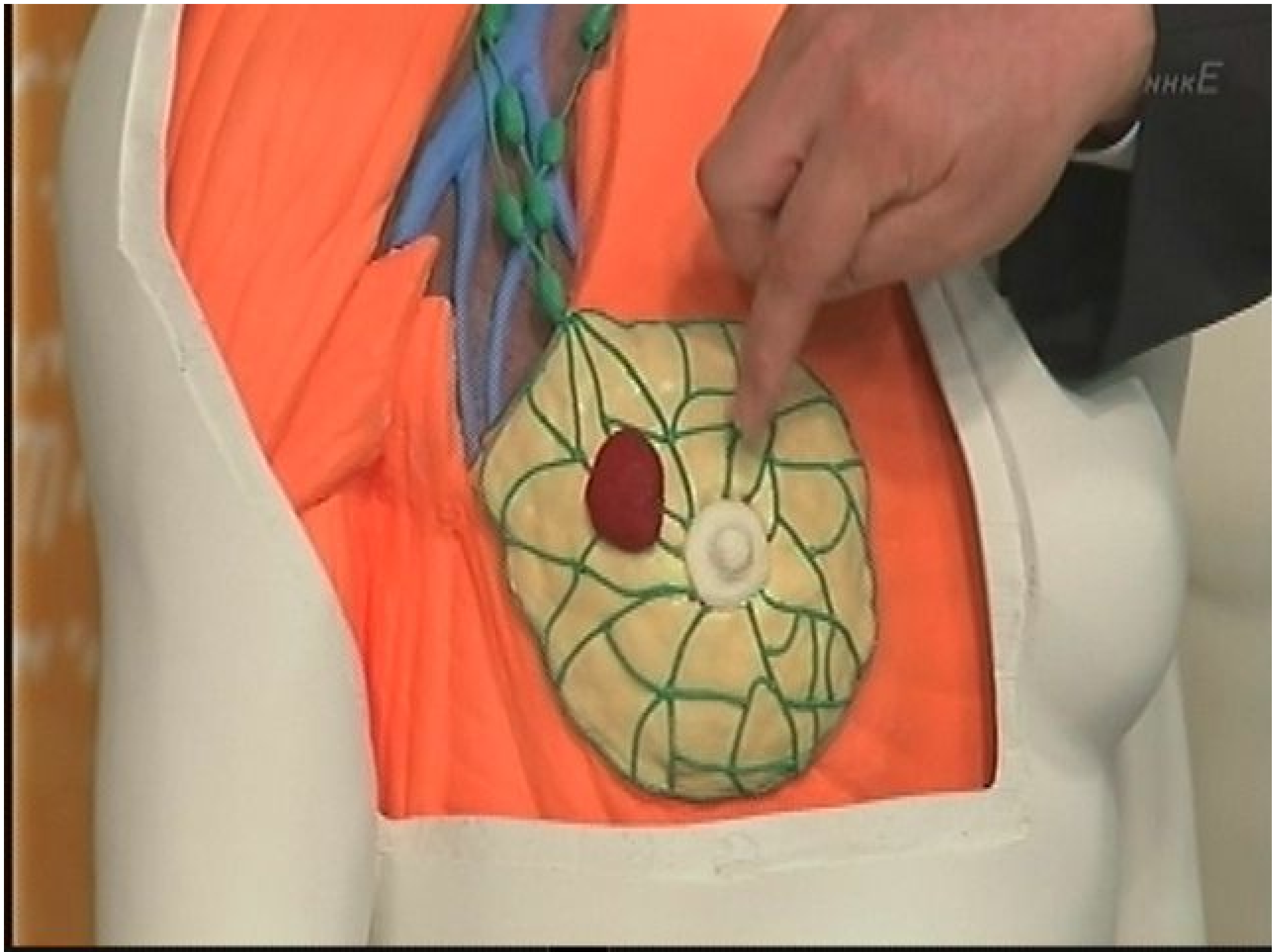

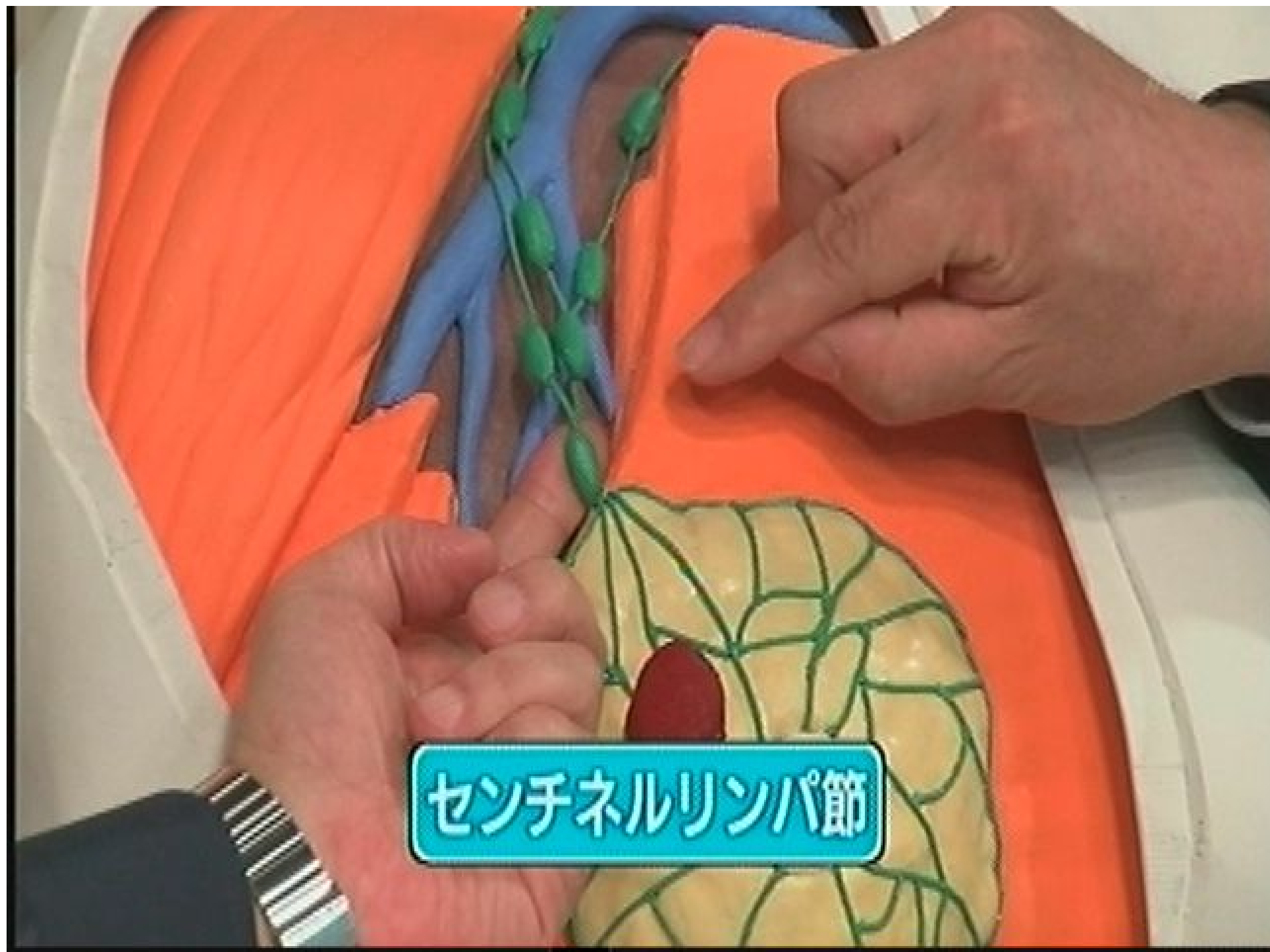
ここが聞きたい!

ASK THE DOCTORS

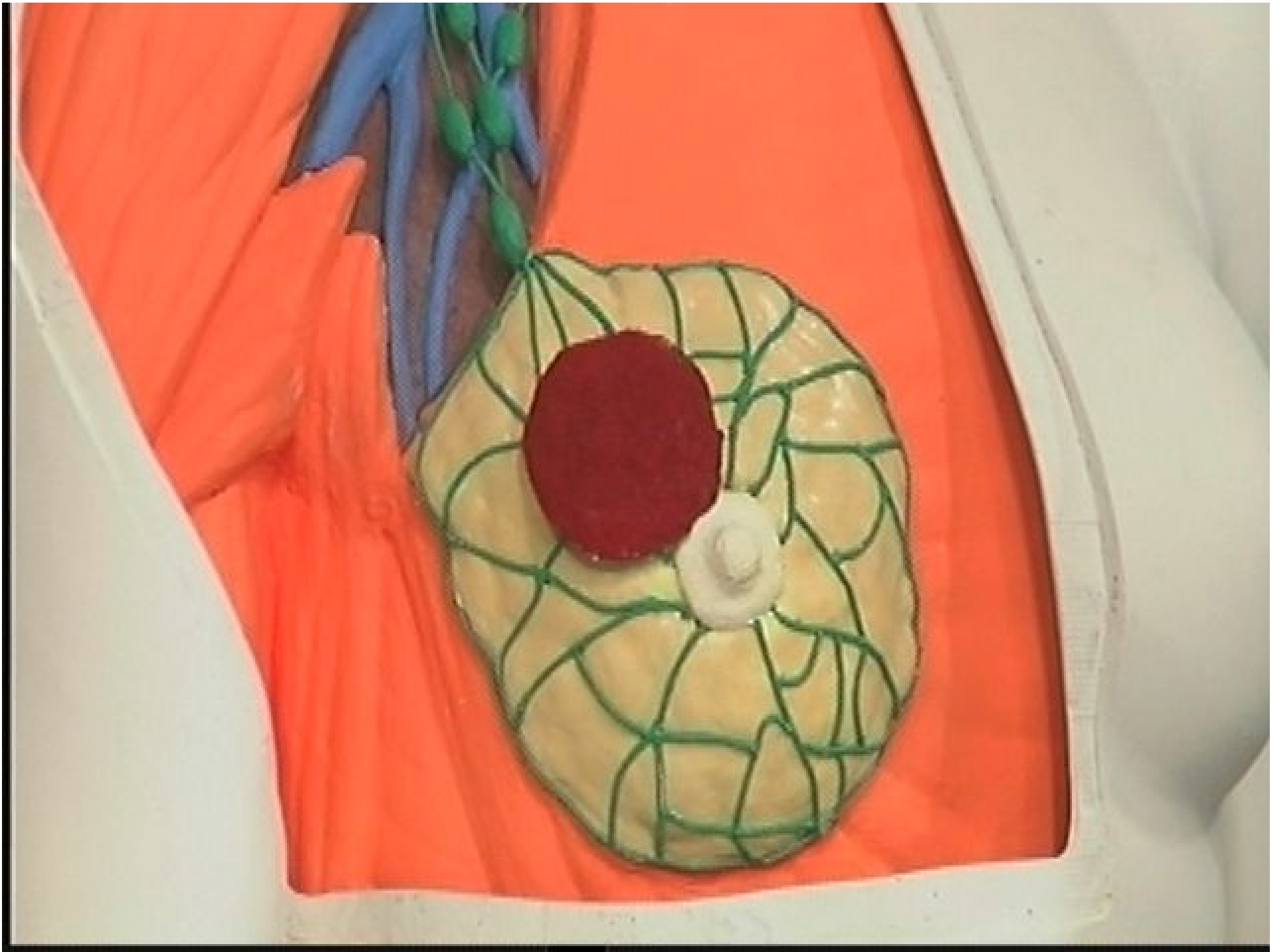

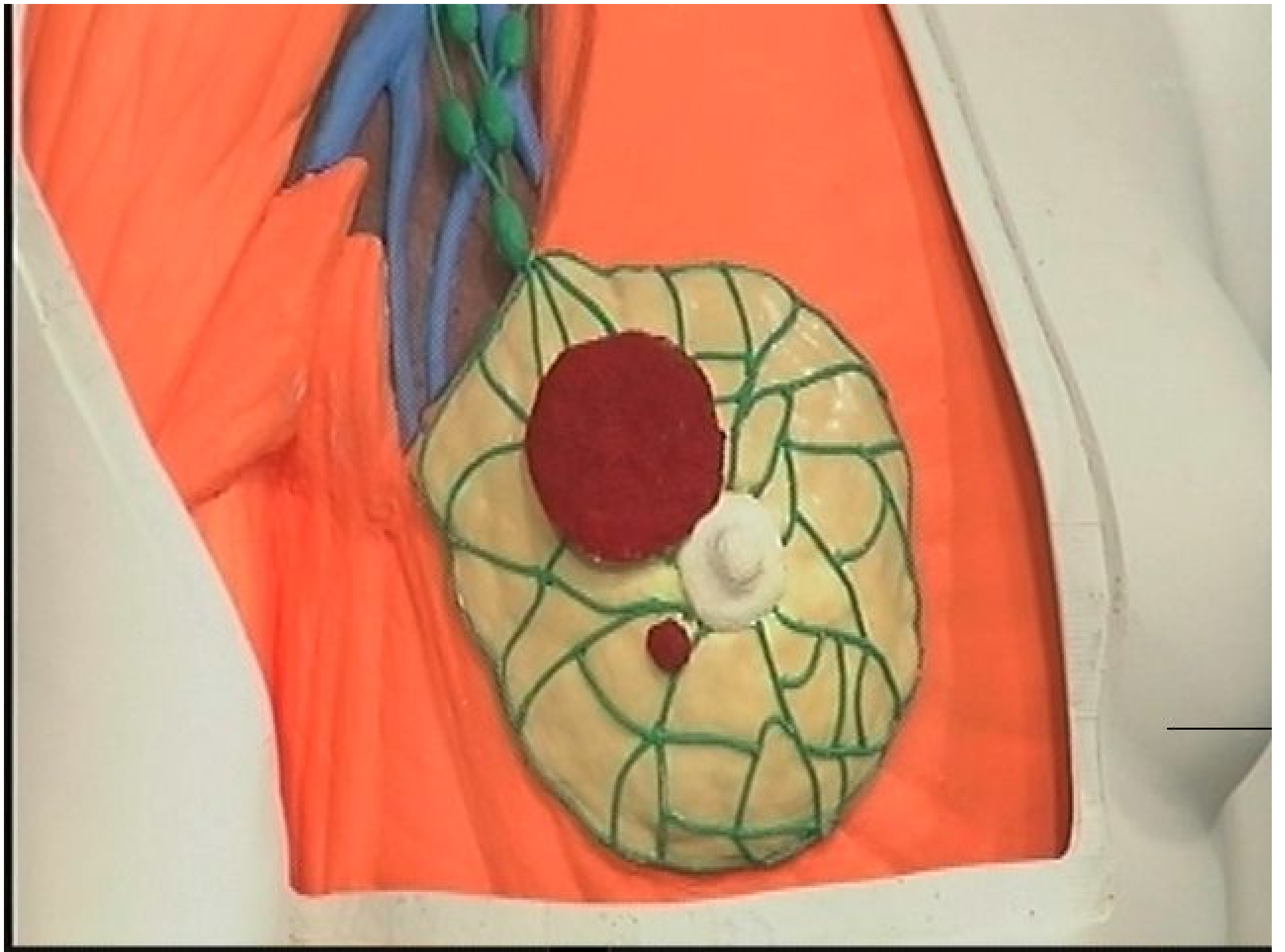
どこまで
乳房温存
できるの？





センチネルリンパ節





術前に使う抗がん剤の例

E (エピルピシン)

C (シクロホスファミド)

3週間ごと × 4回

12週

↓
パクリタキセル

週 1 × 12回

12週

計 24週 = 6か月

術前化学療法

手術・化学療法は
どちらが先でも効果は同じ

- ◆ がんが縮小すれば 温存できる
- ◆ 効果を自分で確認できる
- ◆ 目に見えないがん細胞をたたく

A man and a woman are standing in front of a wall covered in various papers and documents. The woman is on the left, wearing a light-colored top and a necklace. The man is on the right, wearing a dark blue shirt. A blue banner with white text is overlaid at the bottom of the image.

比較的大きながんも術前化学療法で
小さくなれば温存手術できる場合も

ここが聞きたい!

ASK THE DOCTORS


NHK E



再発は

どう防ぐ？

微小轉移



微小轉移



微小轉移



低 ← 微小転移のリスク → 高

小

大きさ

大

粒ぞろい

悪性度

バラバラ

無

リンパ節転移

有

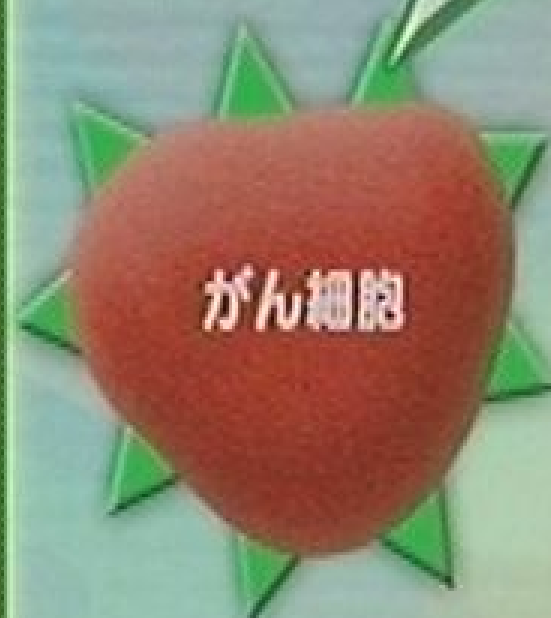乳がんの性格

女性ホルモン受容体

女性ホルモン



HER2たんぱく



乳がんの性格

女性ホルモン受容体

女性ホルモン

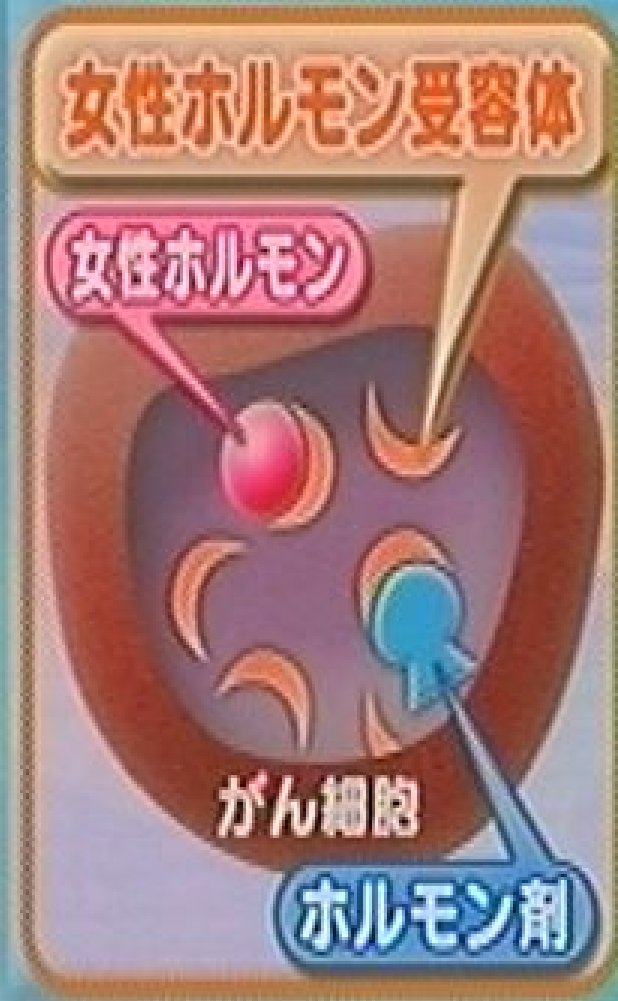がん細胞

ホルモン剤

HER2たんぱく

がん細胞

トラスツスマブ



ホルモン受容体

陽性

陰性

HER2たんぱく

陽性

ホルモン剤

トラスツスマブ

トラスツスマブ

陰性

ホルモン剤

抗がん剤

ホルモン受容体

陽性

陰性

HER2たんぱく

陽性

ホルモン剤

トラスツスマブ

抗がん剤

トラスツスマブ

抗がん剤

陰性

ホルモン剤

抗がん剤

抗がん剤

放射線治療の選択

乳房温存手術後

乳房切除術

局所再発の高リスク例

放射線療法

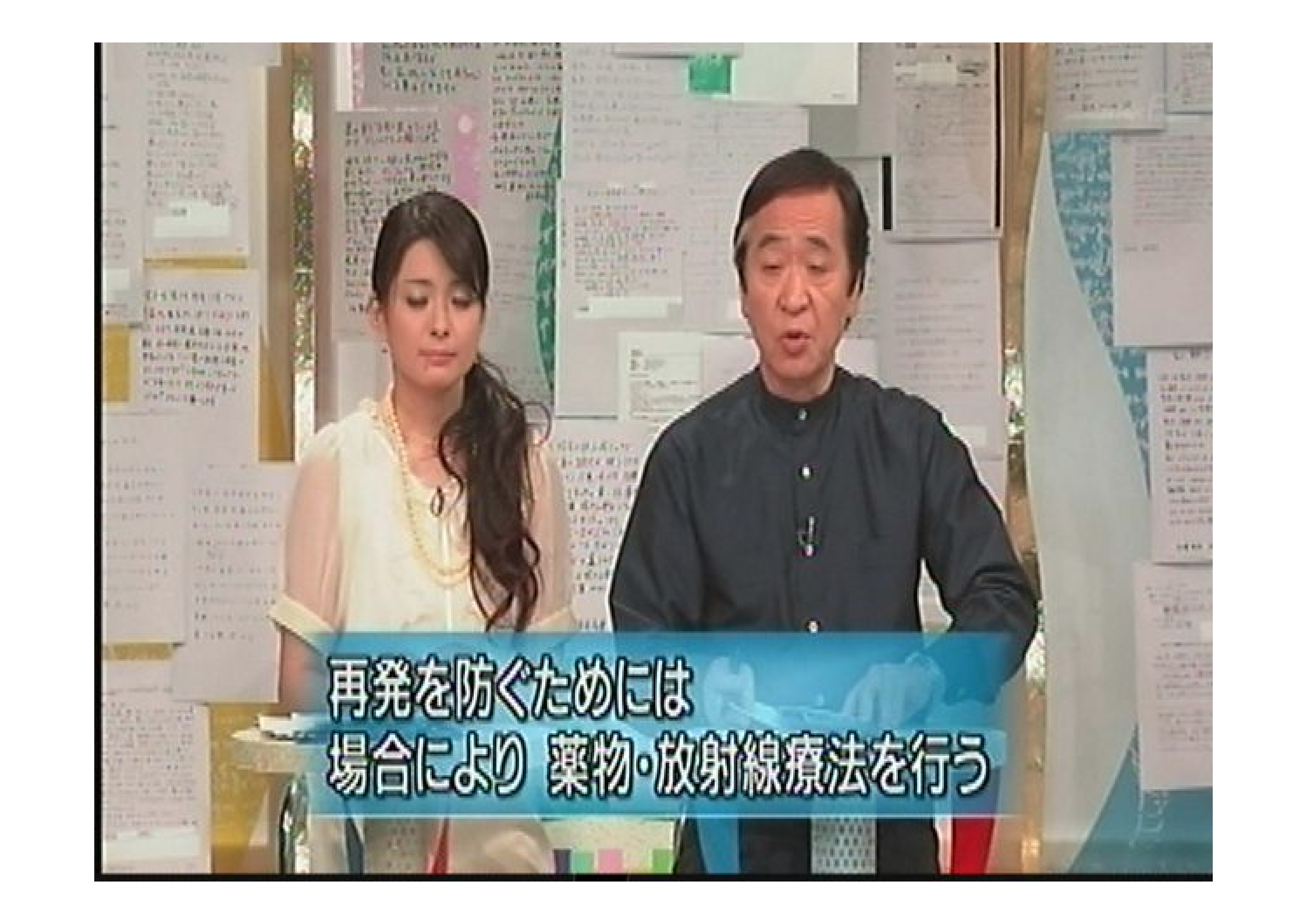
週5、6日×5~6週間連続

副作用

治療中: 皮膚炎

治療後: 肺炎・皮膚の変化など

1回の照射量と総量が大切

A man and a woman are standing in a room with a wall covered in papers and notices. The man is on the right, wearing a dark blue button-down shirt, and is speaking. The woman is on the left, wearing a light-colored top and a necklace, and is looking down. A blue banner with white text is overlaid at the bottom of the image.

再発を防ぐためには
場合により 薬物・放射線療法を行う

乳がんの検査で確認すること

視触診



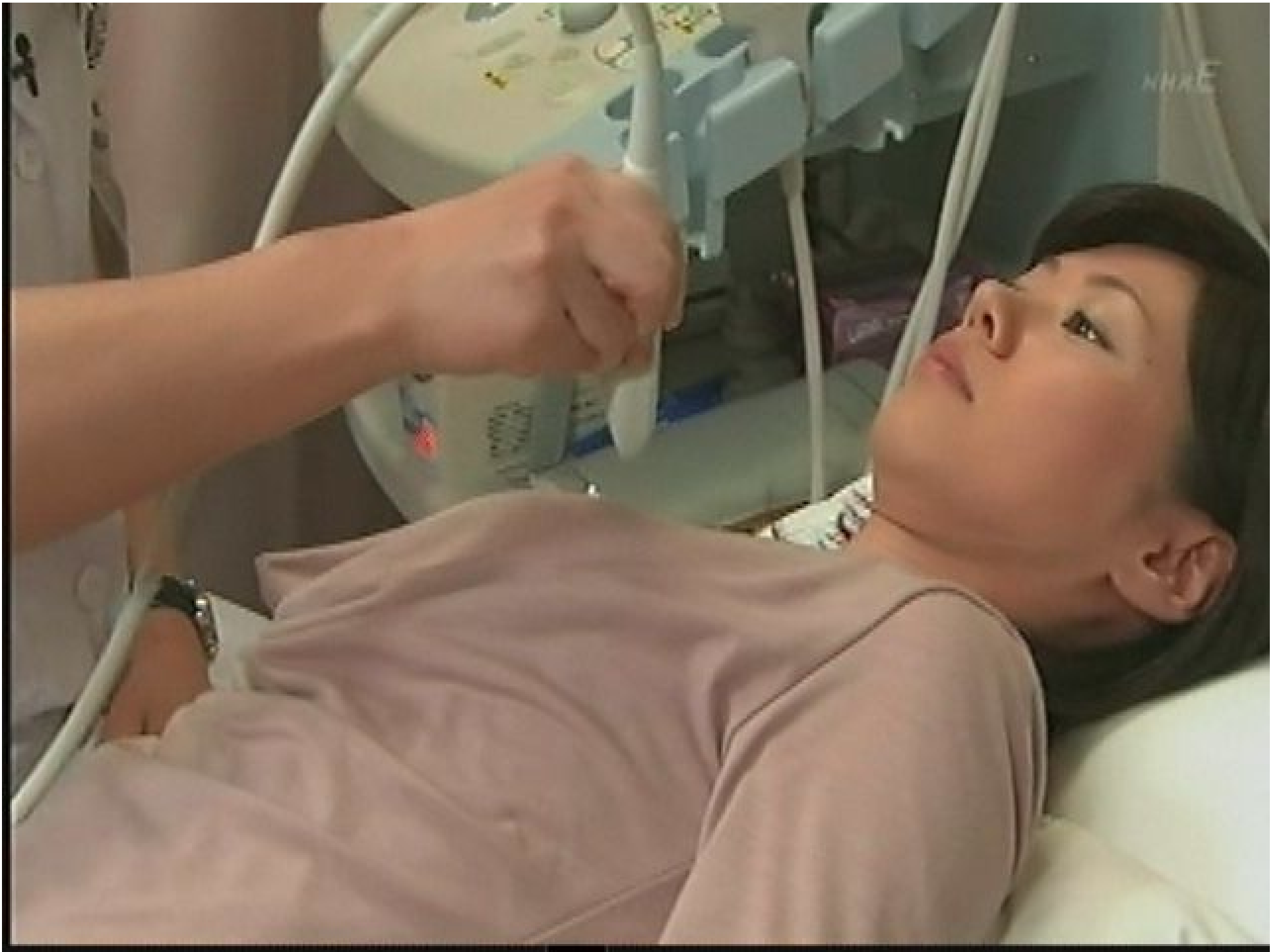マンモグラフィ・超音波



聖路加國際病院 放射線科医師

菊池真理





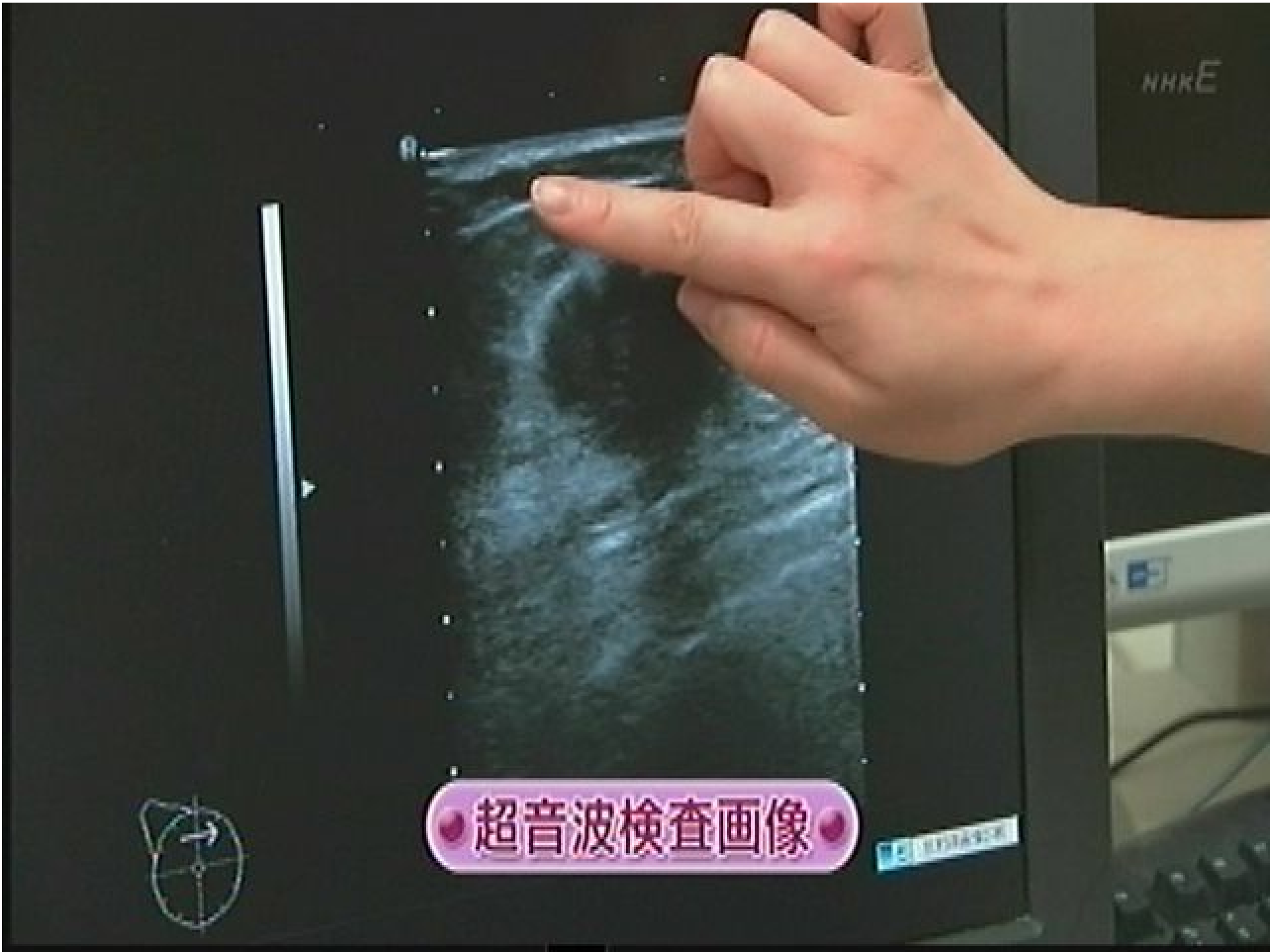

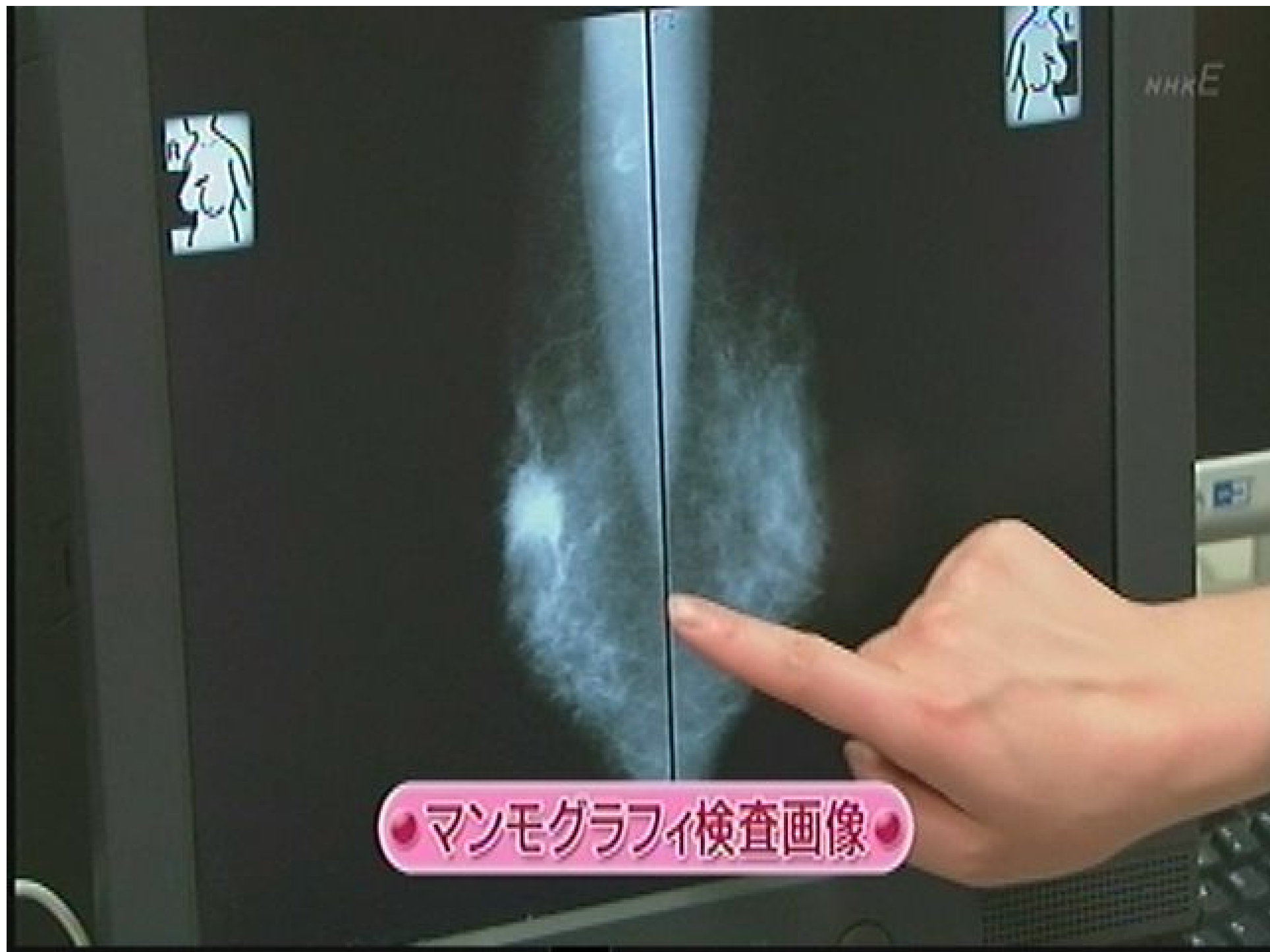NHK E

R

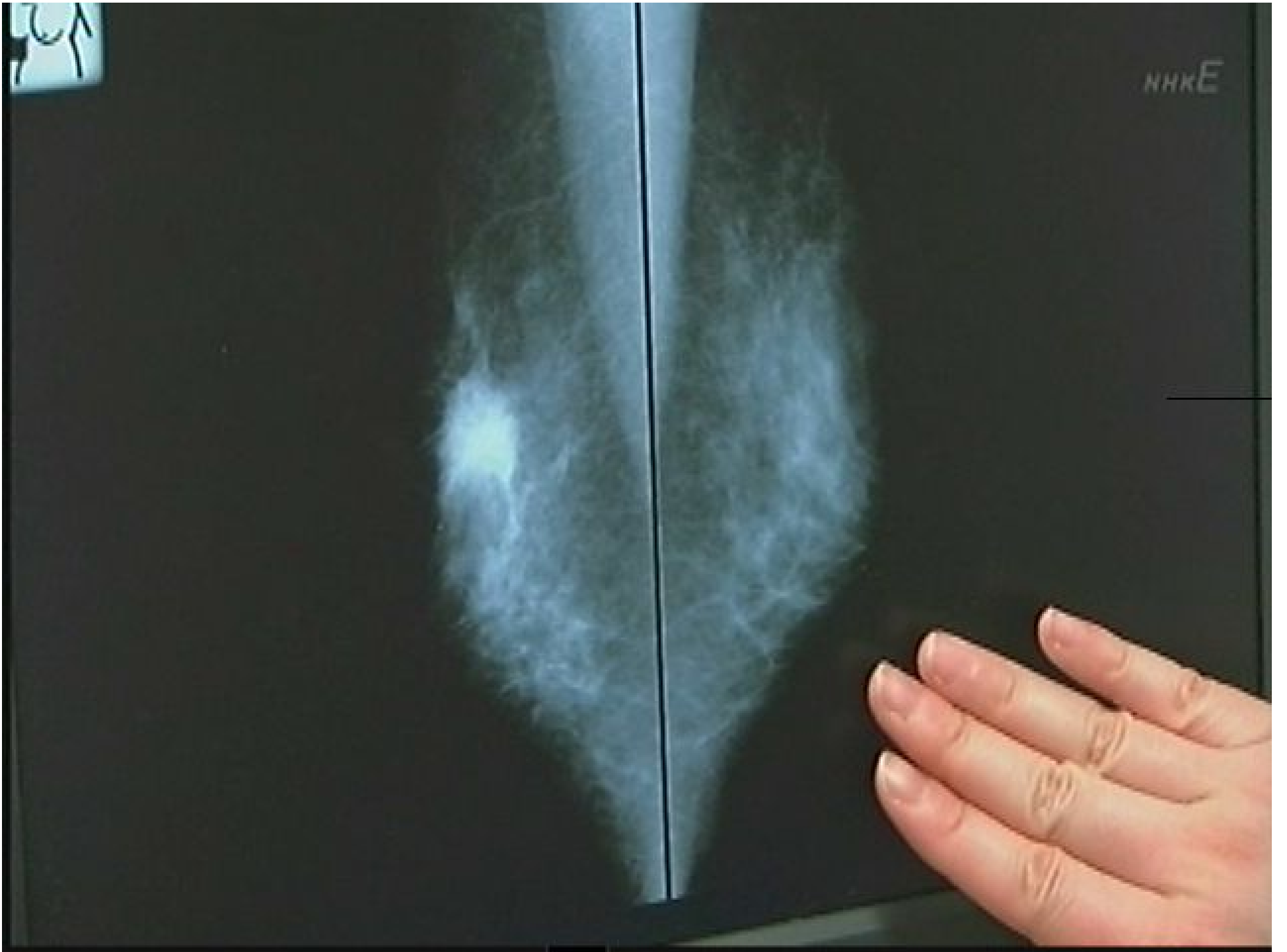
超音波検査画像

ULTRASONIC





マンモグラフィ検査画像



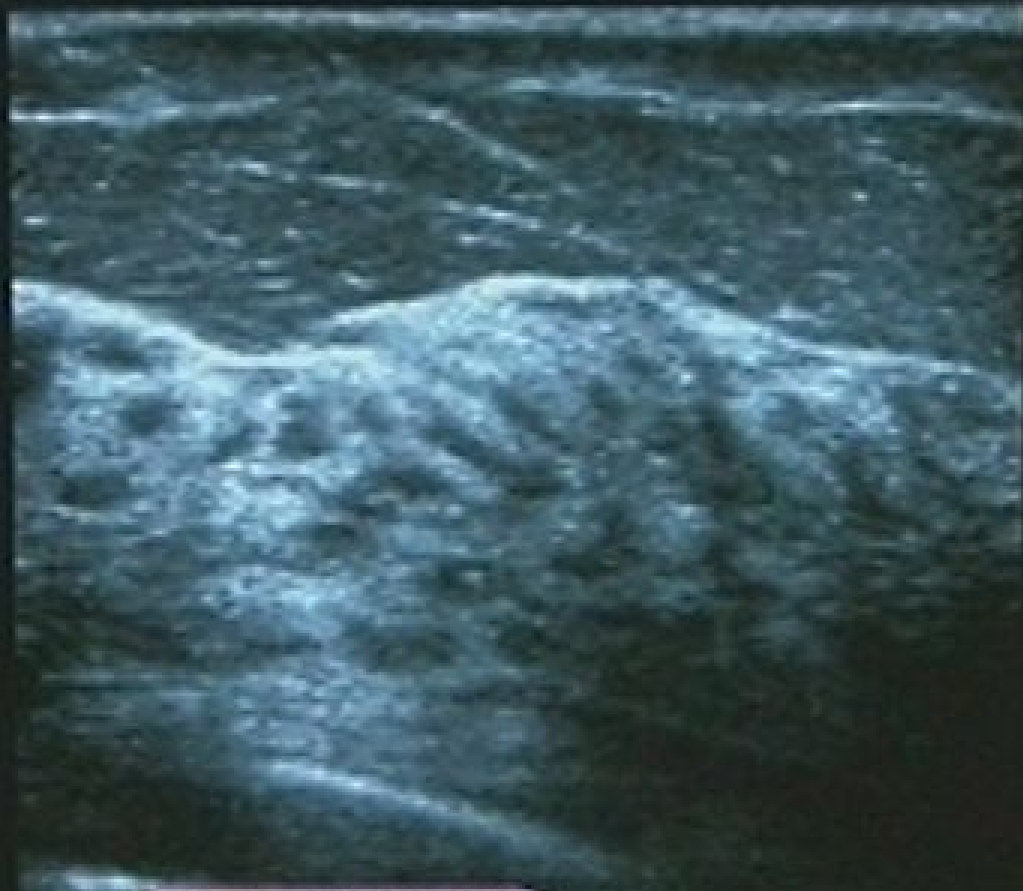
マンモグラフィ検査

乳腺が発達した人では見つけにくい

ННКЕ

11

- ・
- ・
- ・
- 10
- ・
- ・
- 20
- ・
- ・
- ・
- 30
- ・



◆ 超音波検査 ◆

石灰化はよく見えない







聖路加國際病院 病理診断科部長

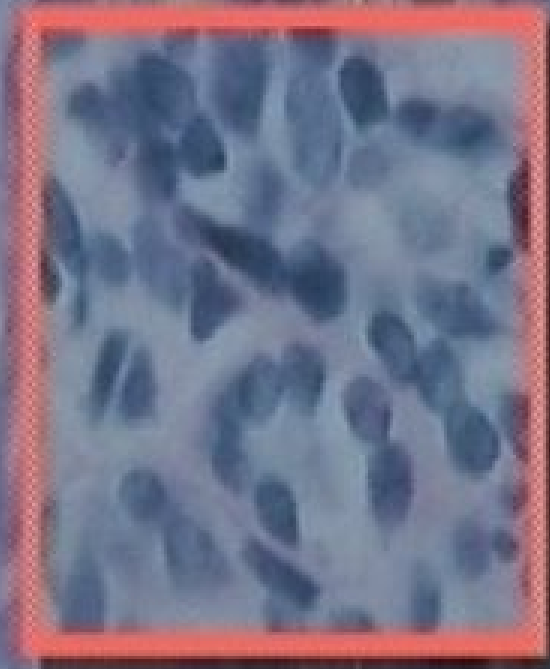鈴木高祐

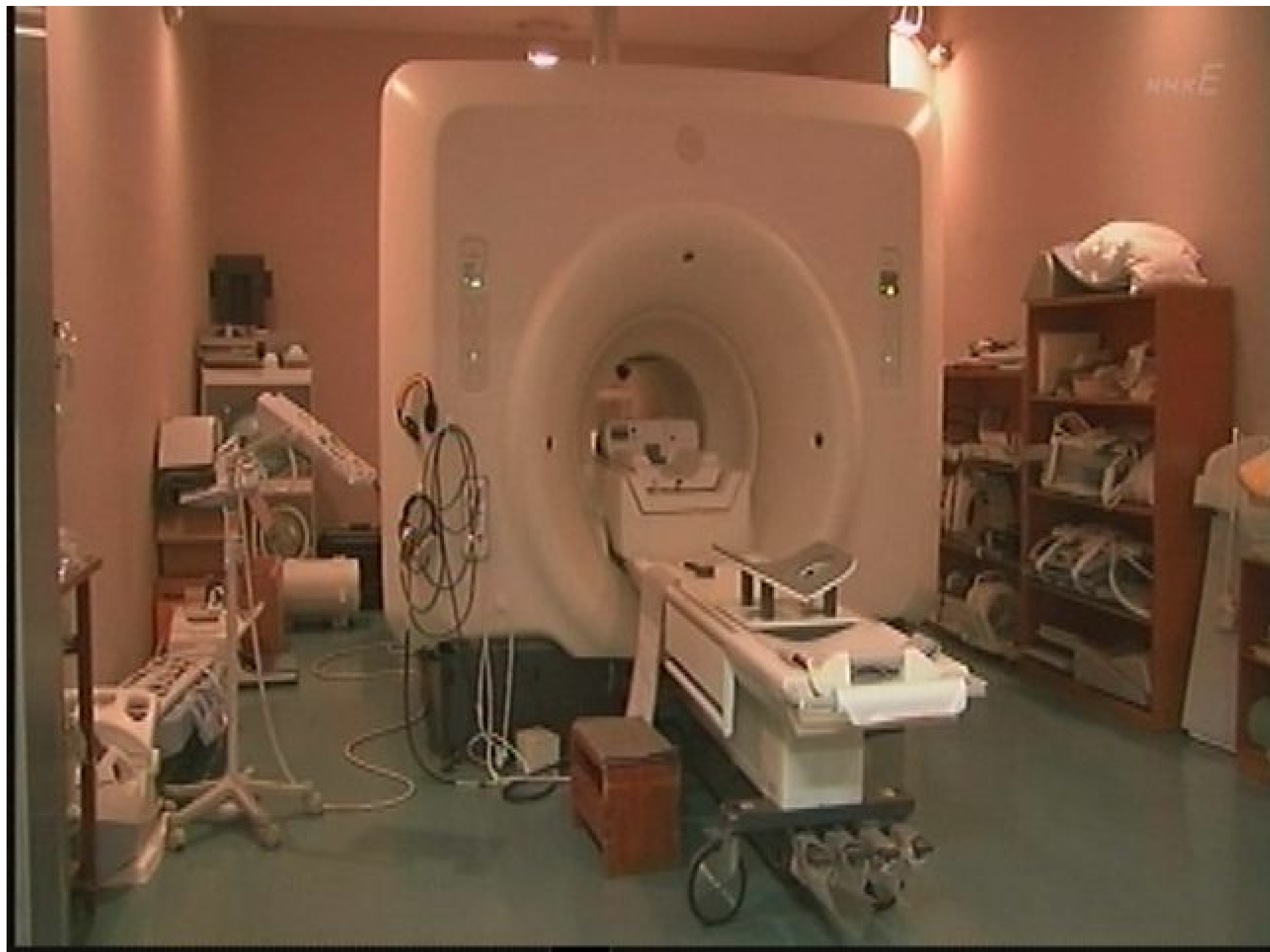がん細胞



がん細胞

正常な細胞



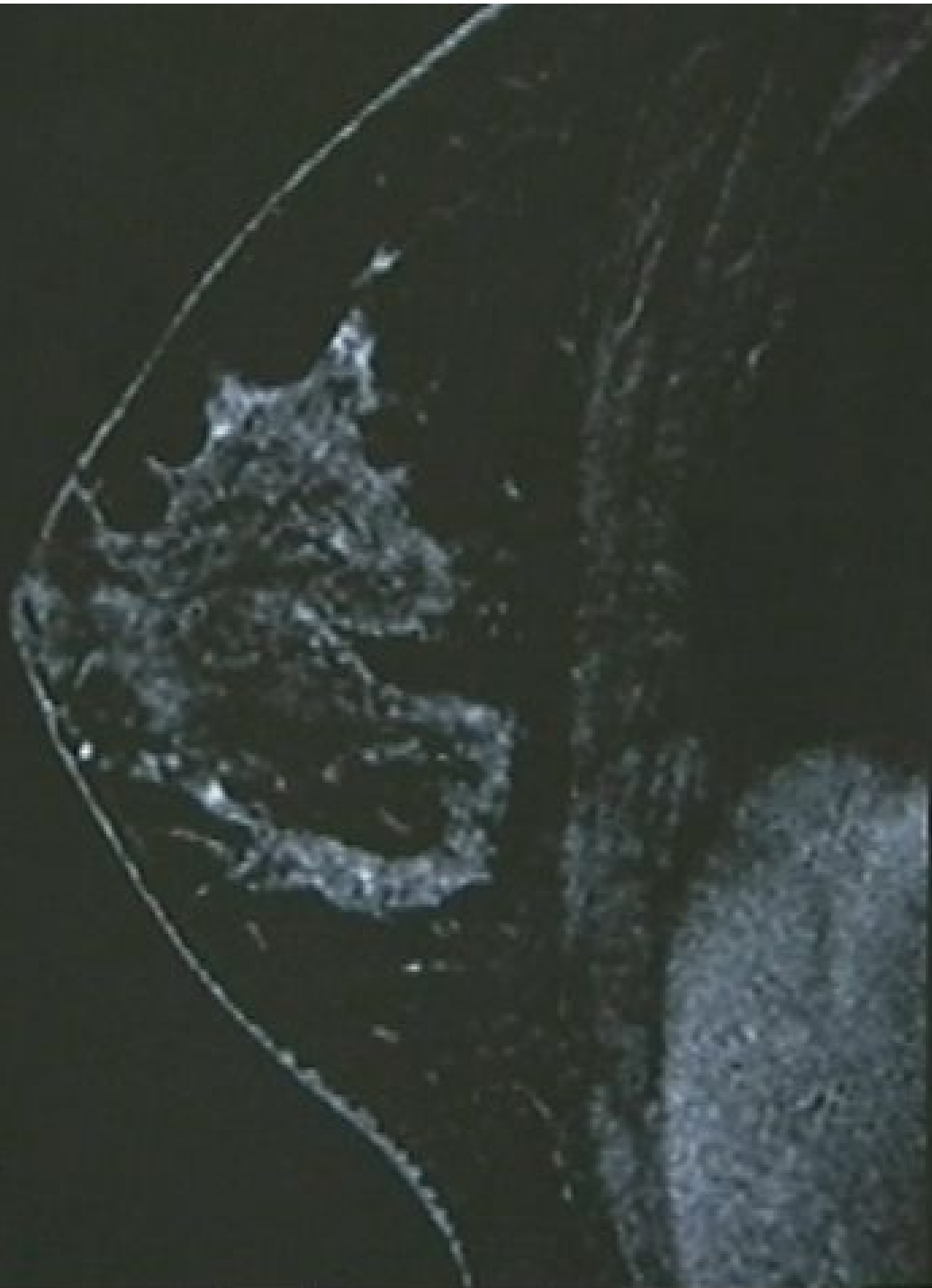




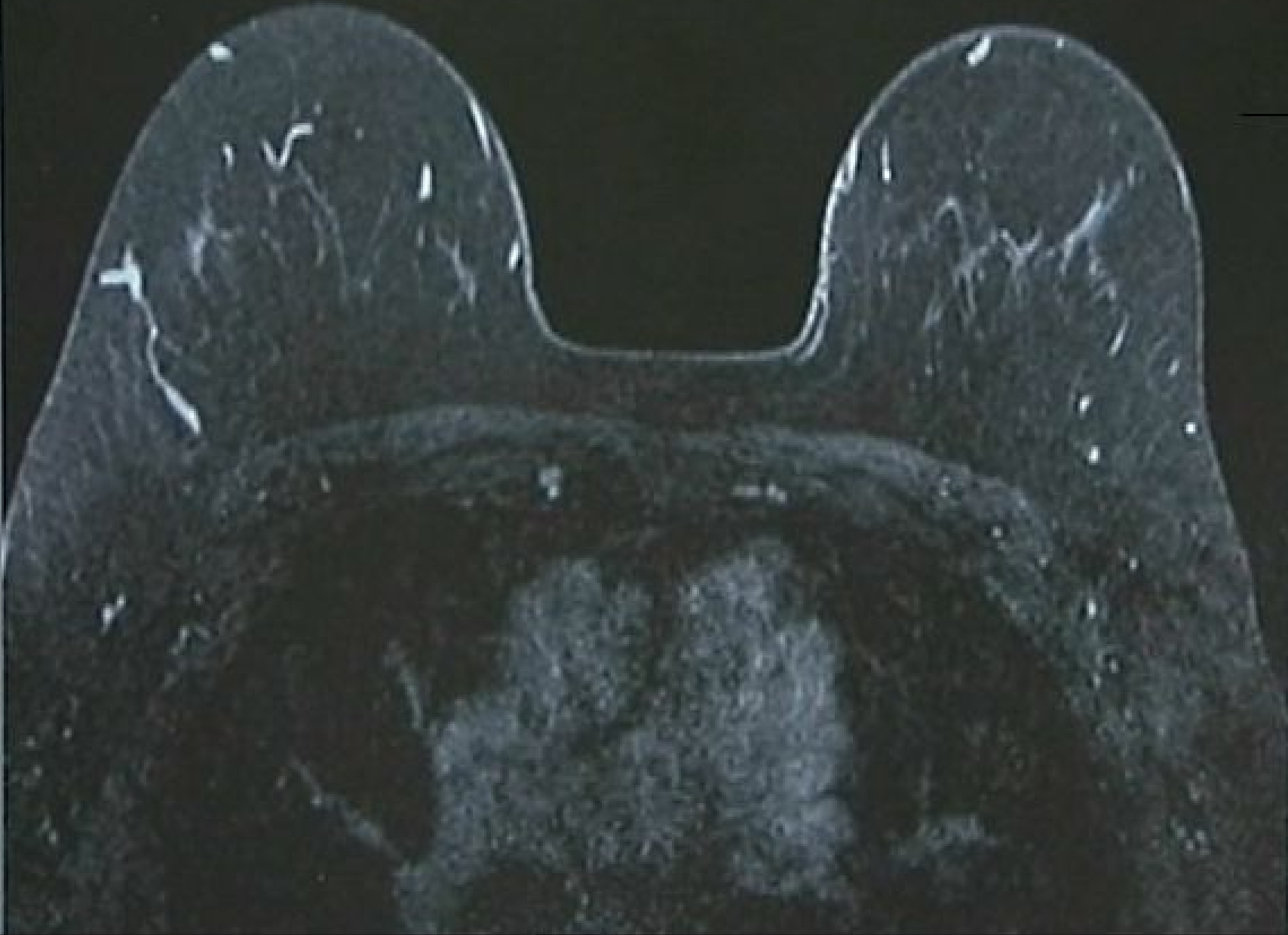乳腺専用撮影装置
(マンモヨイル)

0000
00.0.21800

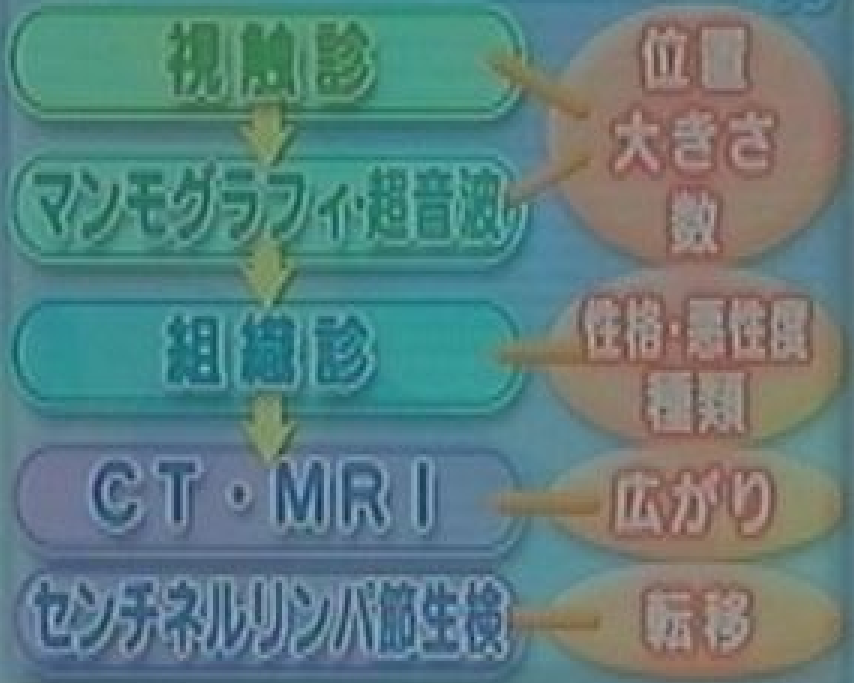HHRE



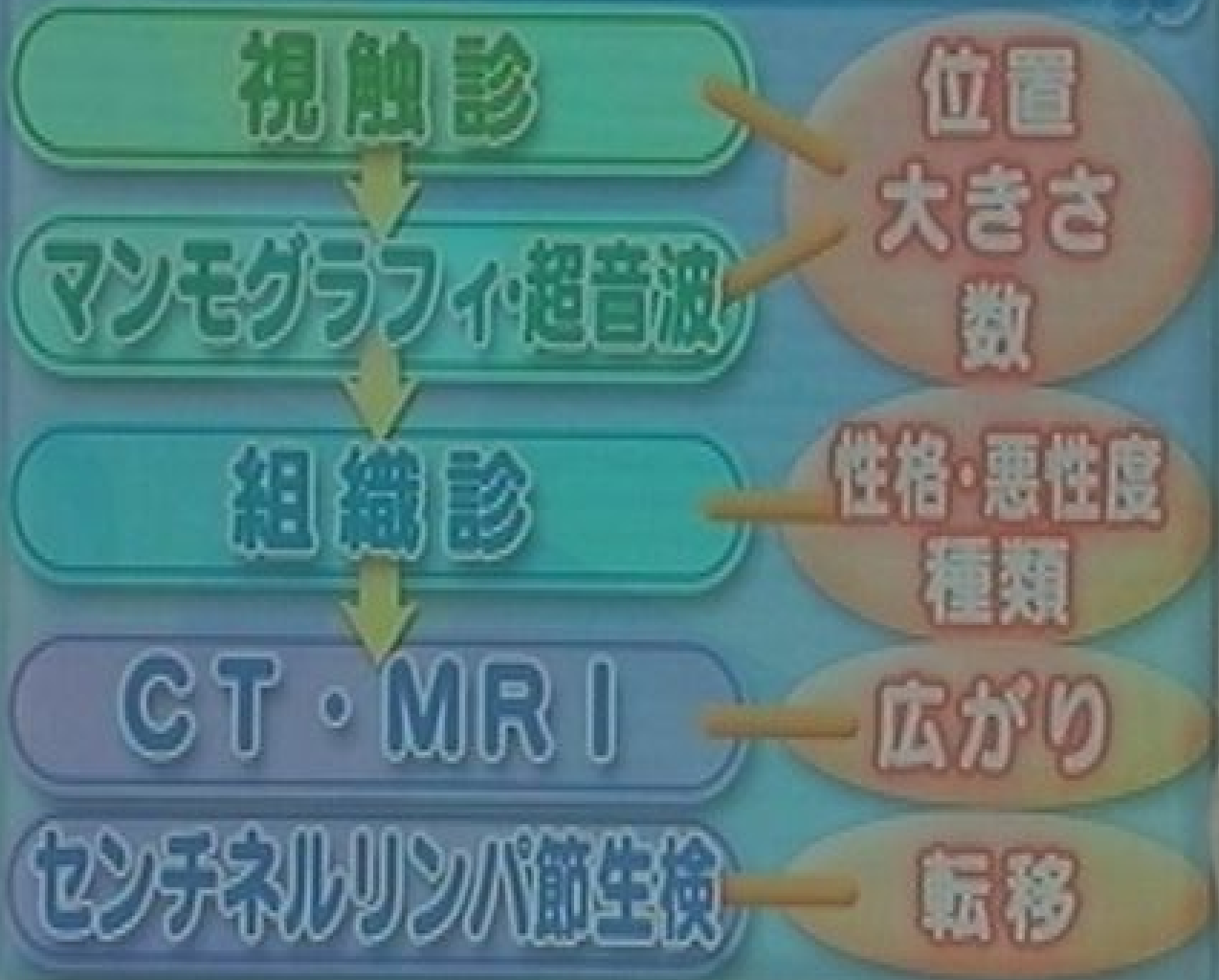HHRE



乳がんの検査で確認すること



乳がんの検査で確認すること



ここが聞きたい!

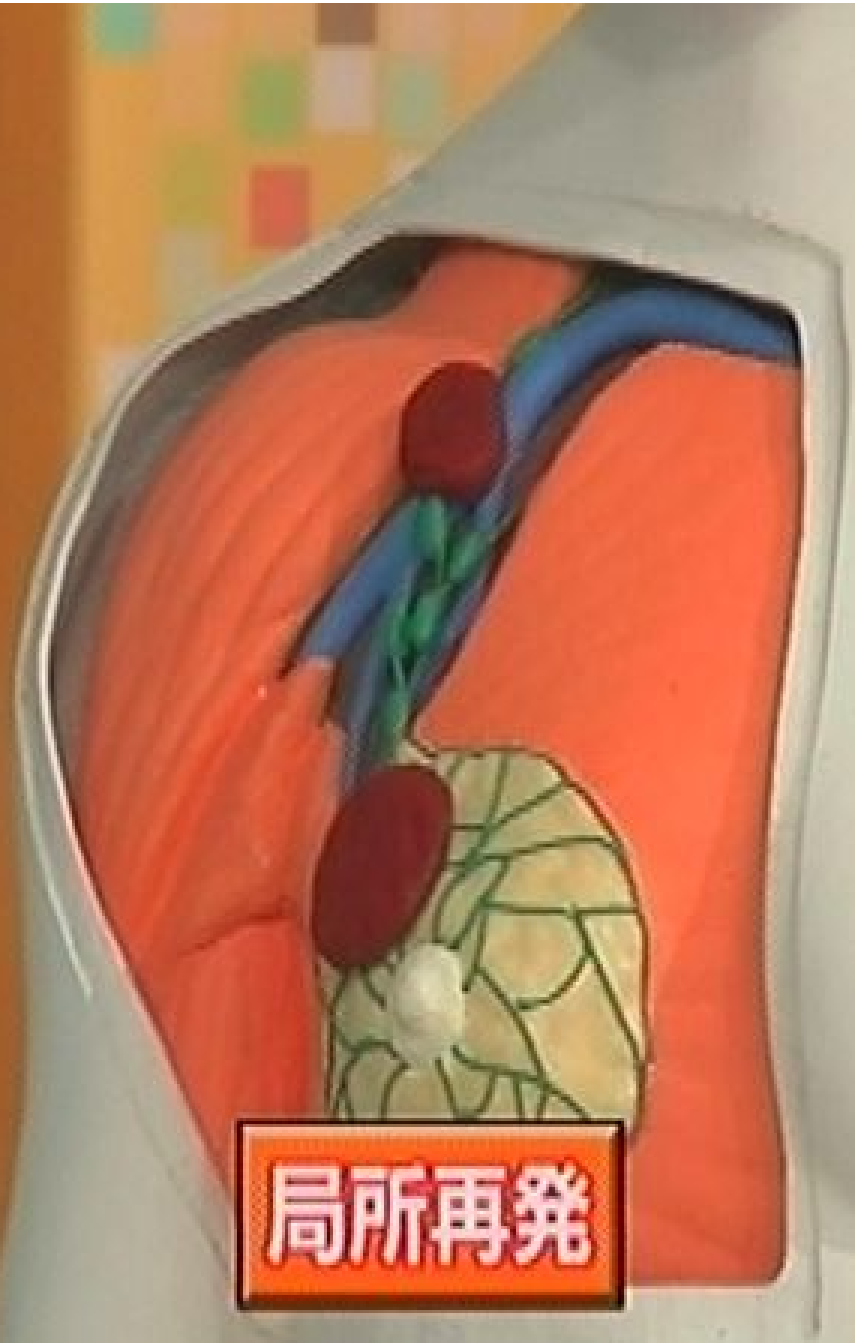ASK THE DOCTORS

名医に

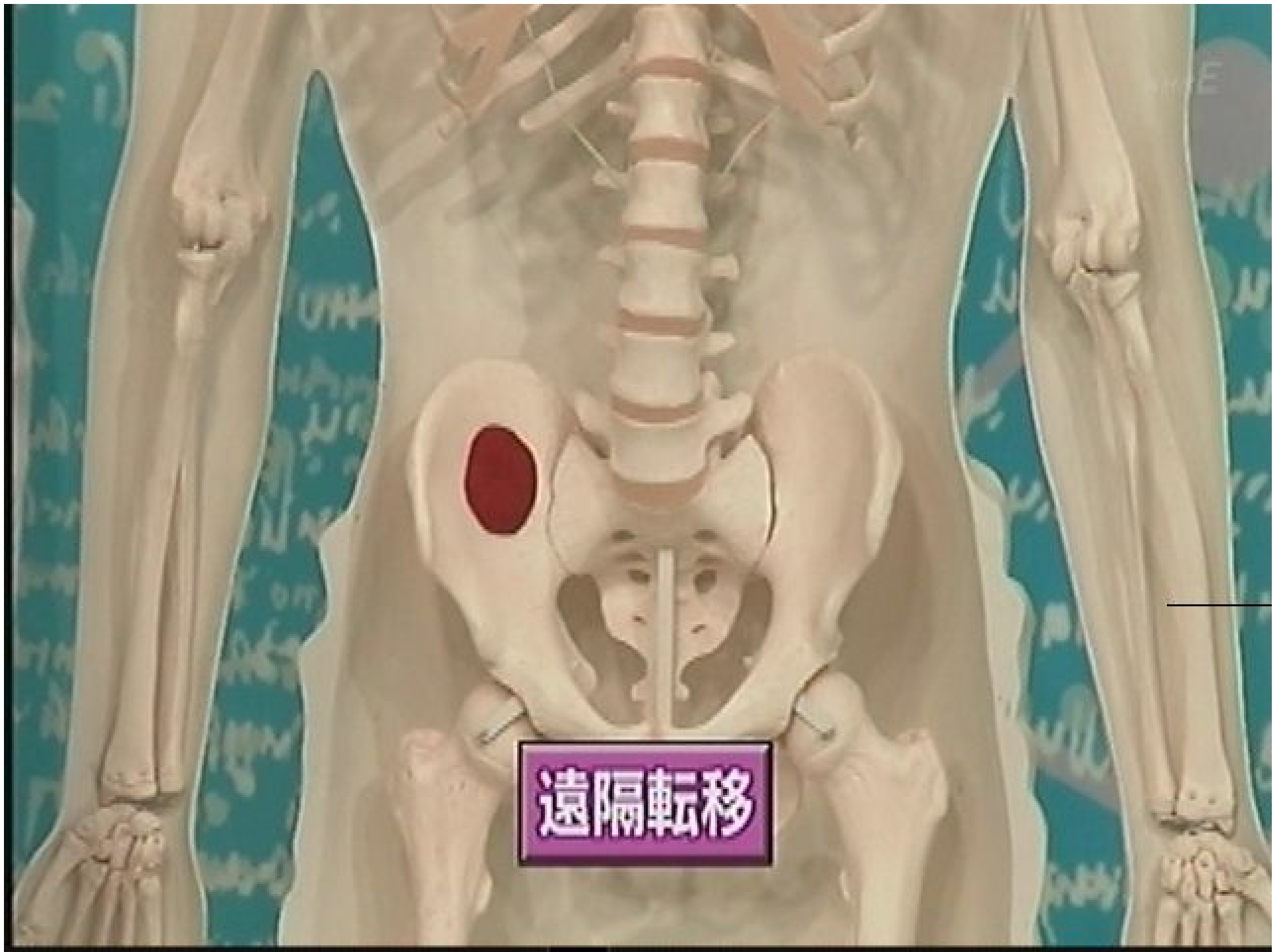


再発・転移後の


治療は？



局所再発



遠隔転移



遠隔転移した乳がん＝慢性疾患

◆ 自覚症状をとる

◆ 自覚症状出現を遅らせる

◆ 質の高い生活

◆ 乳がんと一緒に上手に生きる

転移

症状の例

骨

腰痛

肺


咳・息切れ

肝

みぞおちのはれ

脳

頭痛

A man and a woman are shown from the chest up, standing in front of a wall covered in various papers and notices. The woman on the left has long dark hair and is wearing a light-colored top with a necklace. The man on the right is wearing a dark blue button-down shirt. A blue banner with white Japanese text is overlaid at the bottom of the image.

遠隔転移している場合 がんを
慢性の病気ととらえ つきあっていく



マルチオピニオン
MULTIPLE OPINIONS
衆言

~あなたにベストの治療法を探る~

こんな場合どうする？

- ・ 左乳房に3cmのしこり
- ・ 浸潤がん



- ・ ホルモン受容体 陽性
- ・ HER2たんぱく 陰性

43歳女性

- ・ 乳房温存手術を希望





3cm

ホルモン陽性

HER2陰性

温存手術希望

温存手術



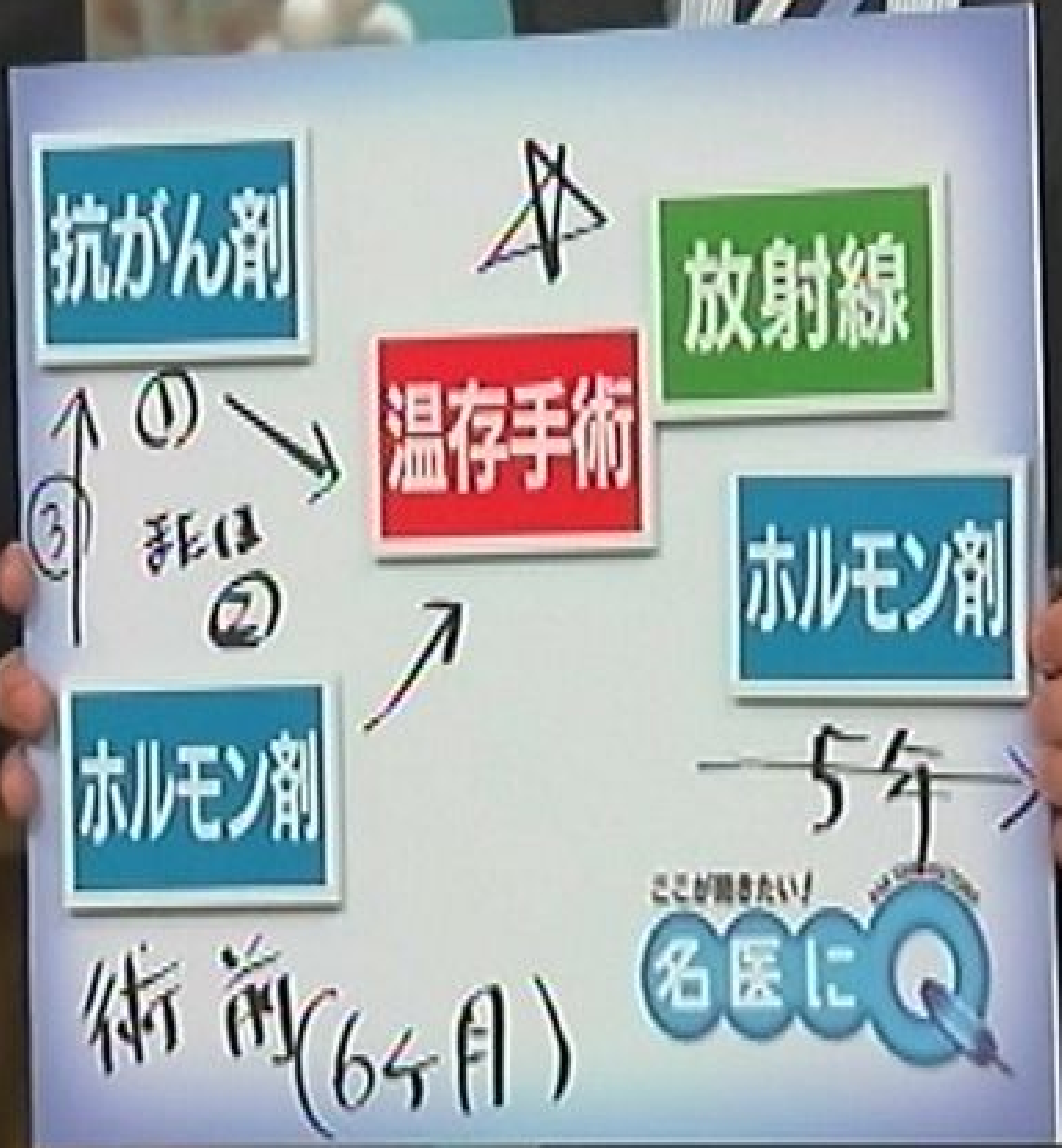
放射線

ホルモン剤

ここが聞きたい!

ASK THE DOCTORS

名医に



薬物と手術の
「順番によらず」

放射線

を!

ここが聞きたい!
名医に

ASK THE DOCTORS



43歳

3cm 浸潤がん

ホルモン陽性 HER2陰性

温存手術希望

抗がん剤

温存手術

放射線

ホルモン

ホルモン剤

43歳

3cm 浸潤がん

ホルモン陽性

HER2陰性

温存手術希望



抗がん剤

温存手術

放射線

ホルモン剤

ホルモン剤

乳房切除
+
再建

43歳

3cm 浸潤がん

ホルモン陽性

HER2陰性

温存手術希望

乳腺外
中村清吾

抗がん剤

温存手術

放射線

ホルモン剤

ホルモン剤

43歳

3cm 浸潤がん

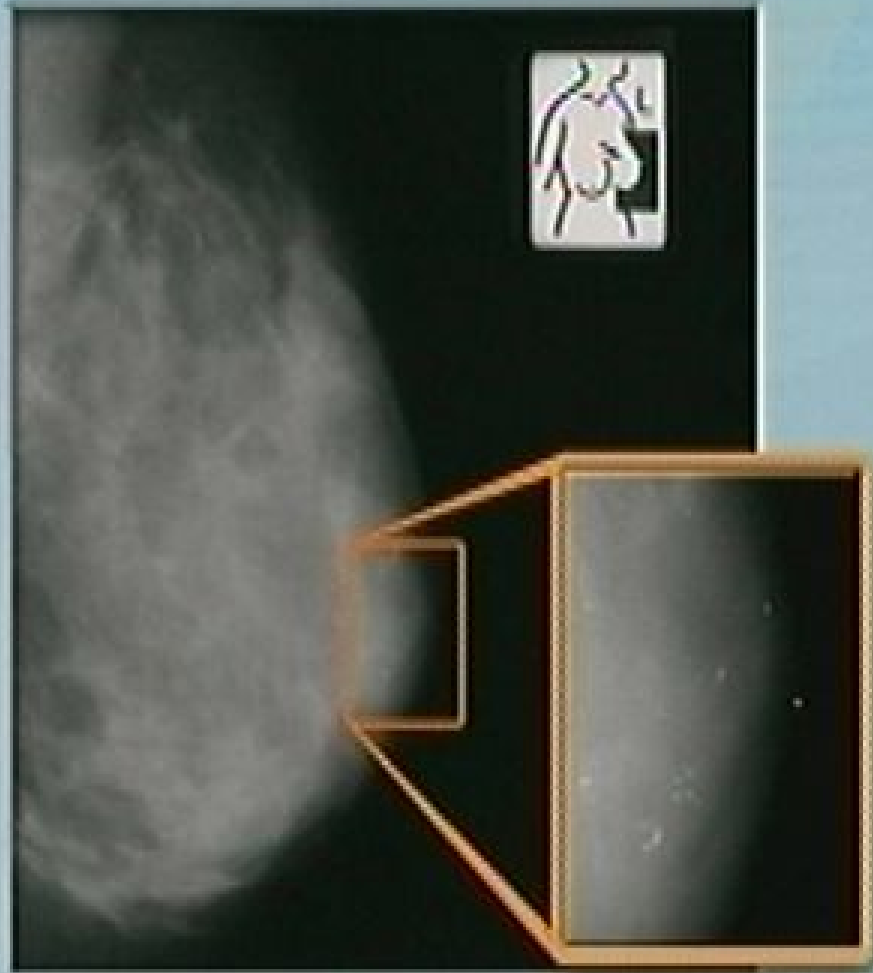
ホルモン陽性 HER2陰性

温存手術希望

乳腺外科

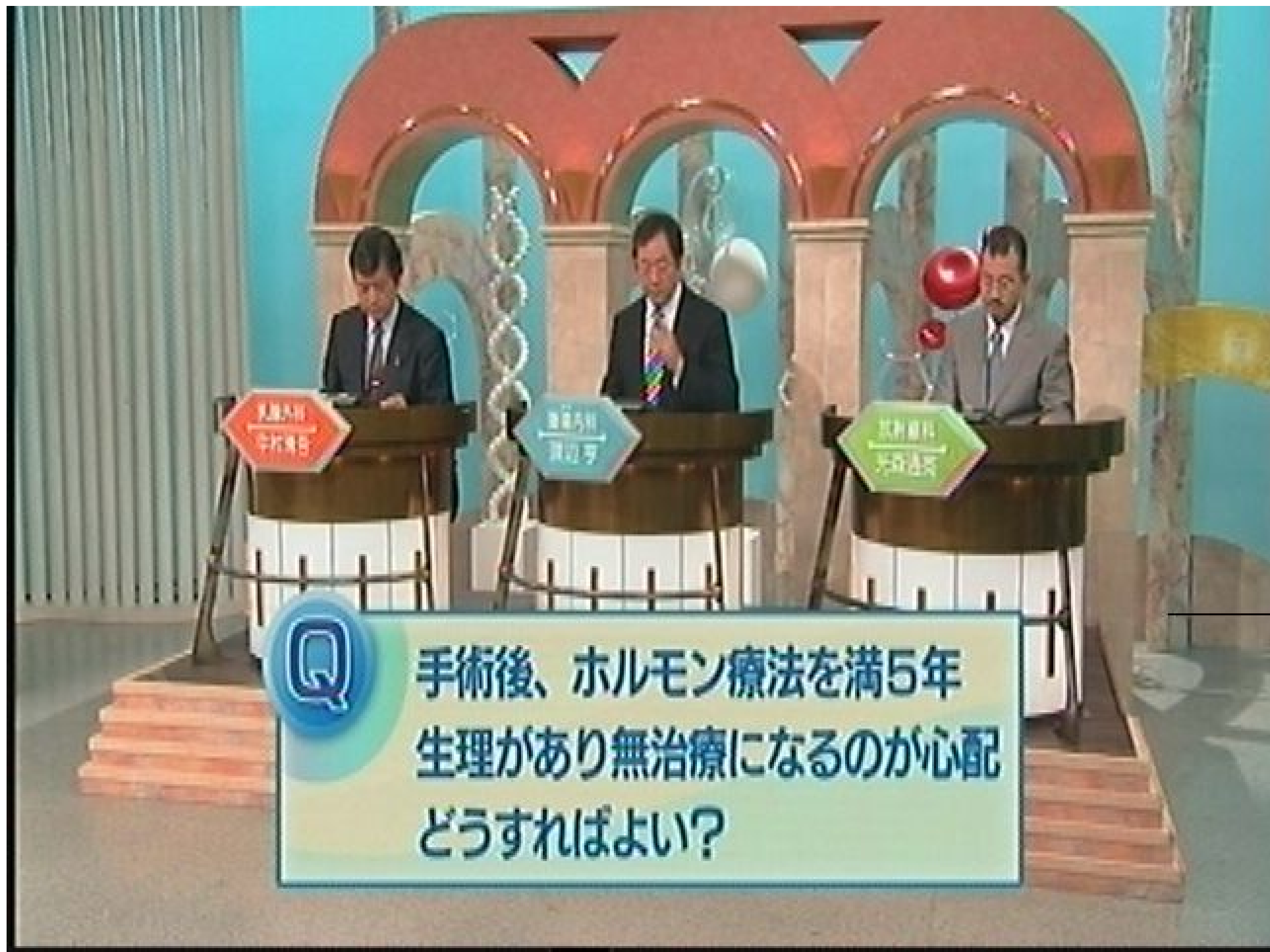中村清吾

石灰化 (マンモグラフィ画像)





マンモグラフィで
白く散らばった“石灰化”が
あった 石灰化とは？



大塚先生
中村先生

渡辺先生
山本先生

大塚先生
中村先生

Q

手術後、ホルモン療法を満5年
生理があり無治療になるのが心配
どうすればよい？

ホルモン療法

閉経前

- ◆ 抗エストロゲン剤 + LH-RH製剤 5年
- ◆ 抗エストロゲン剤 5年
- ◆ LH-RH製剤 2~5年

閉経後

- ◆ アロマターゼ阻害剤 5年
- ◆ 抗エストロゲン剤 → アロマターゼ阻害剤 5~10年
- ◆ 抗エストロゲン剤 5年



Q

手術後、ホルモン療法を満5年
生理があり無治療になるのが心配
どうすればよい？



浸潤がんを温存手術

ホルモン剤は使えず経過観察予定

放射線は必要ないのか？



再発・転移を早期発見できる
検査は？ 定期的な血液検査と
マンモグラフィを予定



ここが聞きたい! ASK THE DOCTORS
名医にQ

終
NHK

A woman's face is shown in a pink silhouette, centered in the background. The background is a light yellow and orange gradient with a faint starburst pattern.

あなたの疑問に答えます！

乳がん

ここが聞きたい

名医にQ 今日のメニュー

徹底解剖！乳がん

からだイキイキ
～危険度チェック～

疑問に答えます！

マルチオピニオン
～あなたにベストな治療を探る～





A hand in a white lab coat sleeve is pointing towards the signs. The background features a decorative pattern of dark brown branches with clusters of dark berries on a light beige background with reddish-pink floral motifs. The signs are set against a background of vertical stripes in red, orange, and red.

手術

放射線

藥

A white plate with several fresh raspberries is visible in the bottom right corner of the image.

NHK E

が聞きたい!

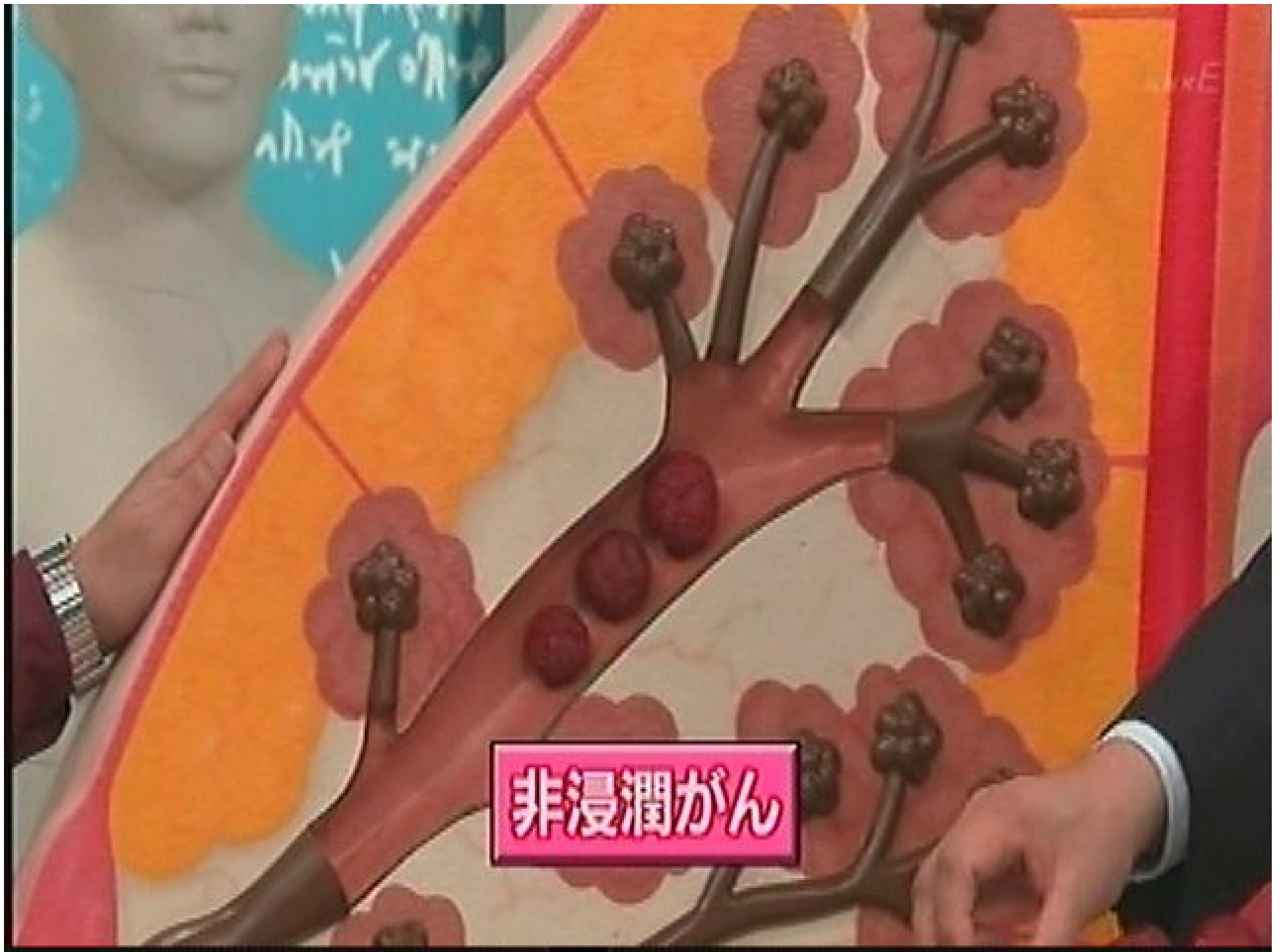乳腺外科

中村 清吾

聖路加国際病院プレストセンター長



非浸潤がんは時間がたつと
浸潤がんになる？



非浸潤がん



浸潤がん

よ
腫瘍内科

渡辺 亨

浜松オンコロジーセンター院長



手術前の化学療法中

「トリプルネガティブ」と言われたが
どういうもの？ 手術後の治療は？

ホルモン受容体

陽性

陰性

HER2たんぱく

陽性

ホルモン剤

トラスツスマブ

トラスツスマブ

陰性

ホルモン剤

抗がん剤

放射線科

光森 通英

京都大学准教授



手術後に放射線を照射すると
2次がんなどの副作用はあるか？



乳がん 危険度チェック

- 出産経験なし 初産年齢遅い 授乳歴なし
- 閉経後 ホルモン補充療法をした
- 閉経後 肥満・高脂肪摂取
- 閉経後 運動不足
- 毎日 アルコールを飲んでいる
- 家族で乳がんになった人がいる



乳がん予防できること

NHK E

飲酒を控える

1日
アルコール
10~15g



閉経後、脂肪摂取量を少なく
適正体重を目指す

閉経後の運動





Q

温存手術後に放射線をあてれば
予後は乳房全摘と同じ？
遠隔転移の確率も同じ？

宇村 潤吉

微小轉移





母が温存手術を受け放射線治療中
ホルモン剤予定 HER2陽性
トラスツズマブを使うべき？

ホルモン受容体

陽性

陰性

HER2たんぱく

陽性

ホルモン剤

トラスツスマブ

抗がん剤

トラスツスマブ

抗がん剤

陰性

ホルモン剤

抗がん剤

抗がん剤



手術前の抗がん剤で10cm大の
がんが消失 乳房切除しリンパ節も
とる 放射線治療は？

放射線治療をする場合

乳房温存手術後

乳房切除術後
局所再発の高リスク例



温存手術後放射線とホルモン剤

リンパ節生検転移なし その後検査で

リンパ節転移を発見 完治は？



Q

手術と放射線治療後 ホルモン剤を
服用中 治療終了まであと3年
子どもを授かることは可能？

坂辺 予

こんな場合どうする？

- ・ 7年前、温存手術
- ・ ホルモン受容体 陽性
- ・ HER2たんぱく 陰性



55歳女性

- ・ 2年前、治療終了
- ・ 腰痛から 局所再発 骨・肺転移 発見
- ・ 仕事を続けたい

ホルモン受容体

陽性

陰性

陽性

ホルモン剤

トラスツスマブ

トラスツスマブ


HER2たんぱ

陰性

ホルモン剤

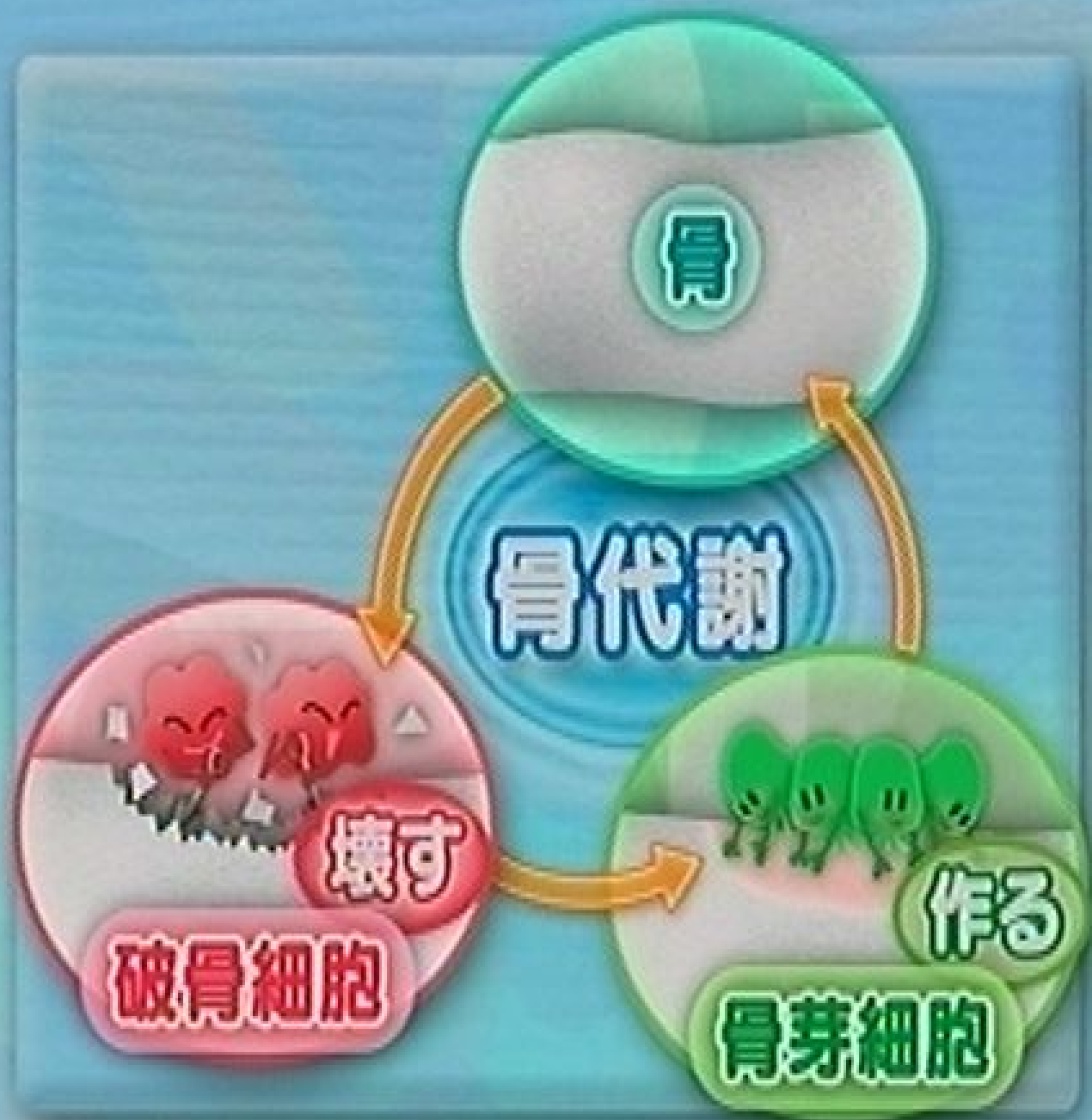抗がん剤

がんの進行を
遅らせる




自覚症状を
おさえる





がんの進行を
遅らせる



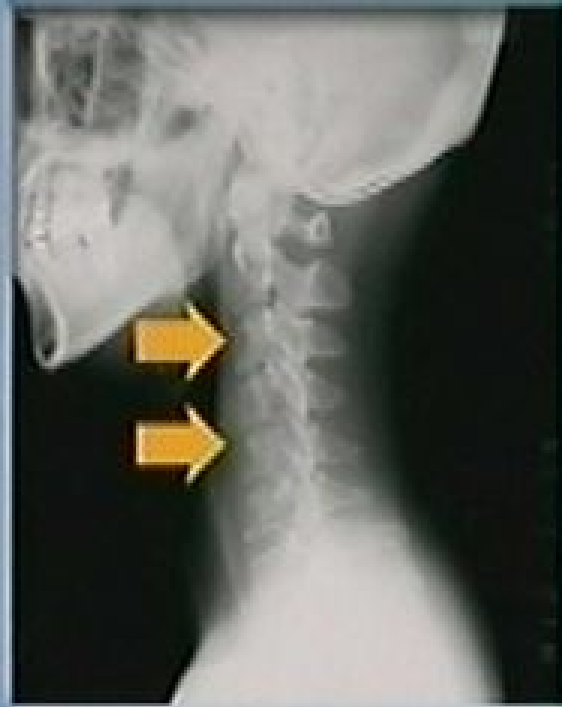自覚症状を
おさえる

ホルモン剤

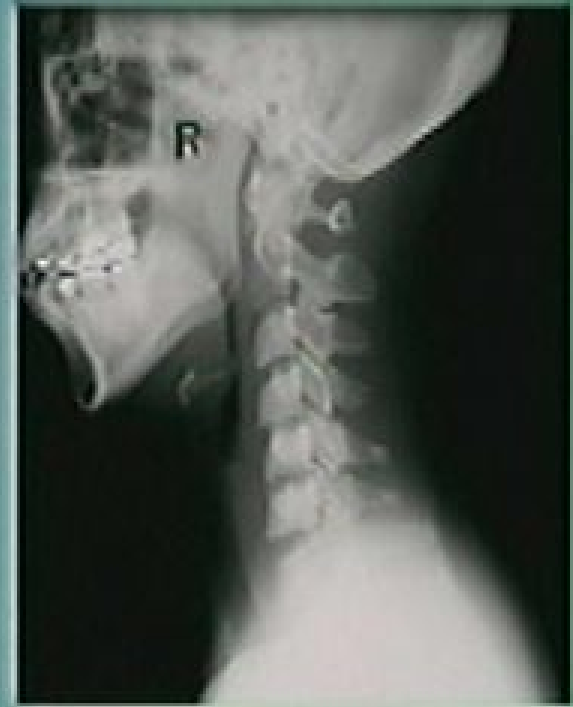ビスホスホネート

放射線

ビスホスホネートと放射線治療

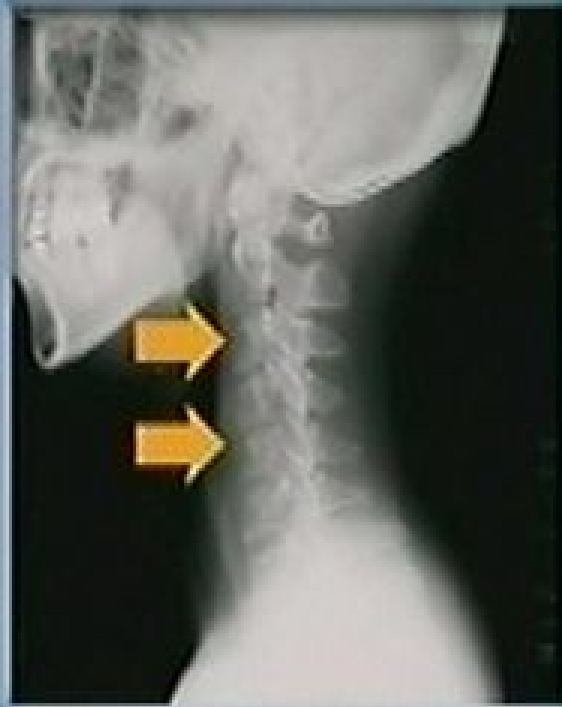

治療前

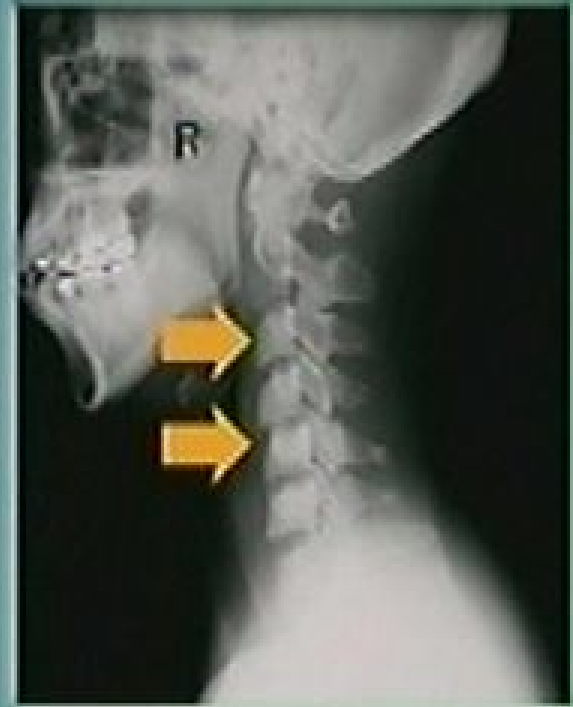

治療後

ビスホスホネートと放射線治療



治療前



治療後

がんの進行を
遅らせる



自覚症状を
おさえる

ホルモン剤

鎮痛剤
医療用麻薬



ビスホスホネート

放射線

抗がん剤

E DOCTO



自己検診のポイント

見てチェック

- ◆ ひきつれ・へこみ・もりあがりは？
- ◆ 赤いはれ・ただれは？
- ◆ 乳首の分泌物・陥没・ただれは？

触ってチェック

- ◆ 硬いしこりは？



自己検診について教えて

自己検診のポイント

毎月1回

閉経前

月経開始1週間後

閉経後

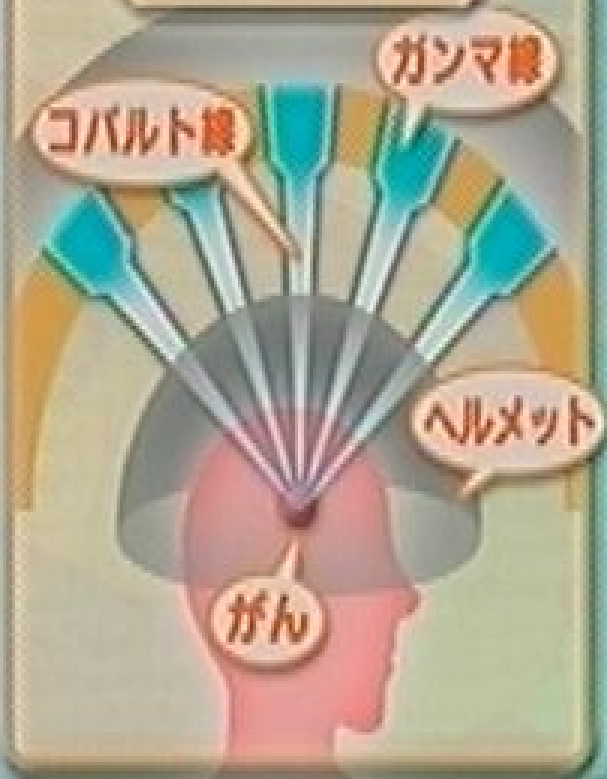日にちを決めて



14年前全摘手術 その後
骨・せきついの骨髄・脳へ転移
生活の質を落とさない治療法は？

脳への放射線治療

ガンマ
ナイフ



全脳照射

大きさ 3cm以上

4個以上



分子標的薬と抗がん剤治療で
足と手のしびれがひどく治療中止
対策は？

抗がん剤の副作用

吐き気・おう吐
全身倦怠感

予防可

筋肉痛・下痢・発熱

症状が出たら
対応

脱毛・骨髄抑制・口内炎

必ず回復

✓ うっ血性心不全
末梢神経障害

回復しにくい
もの

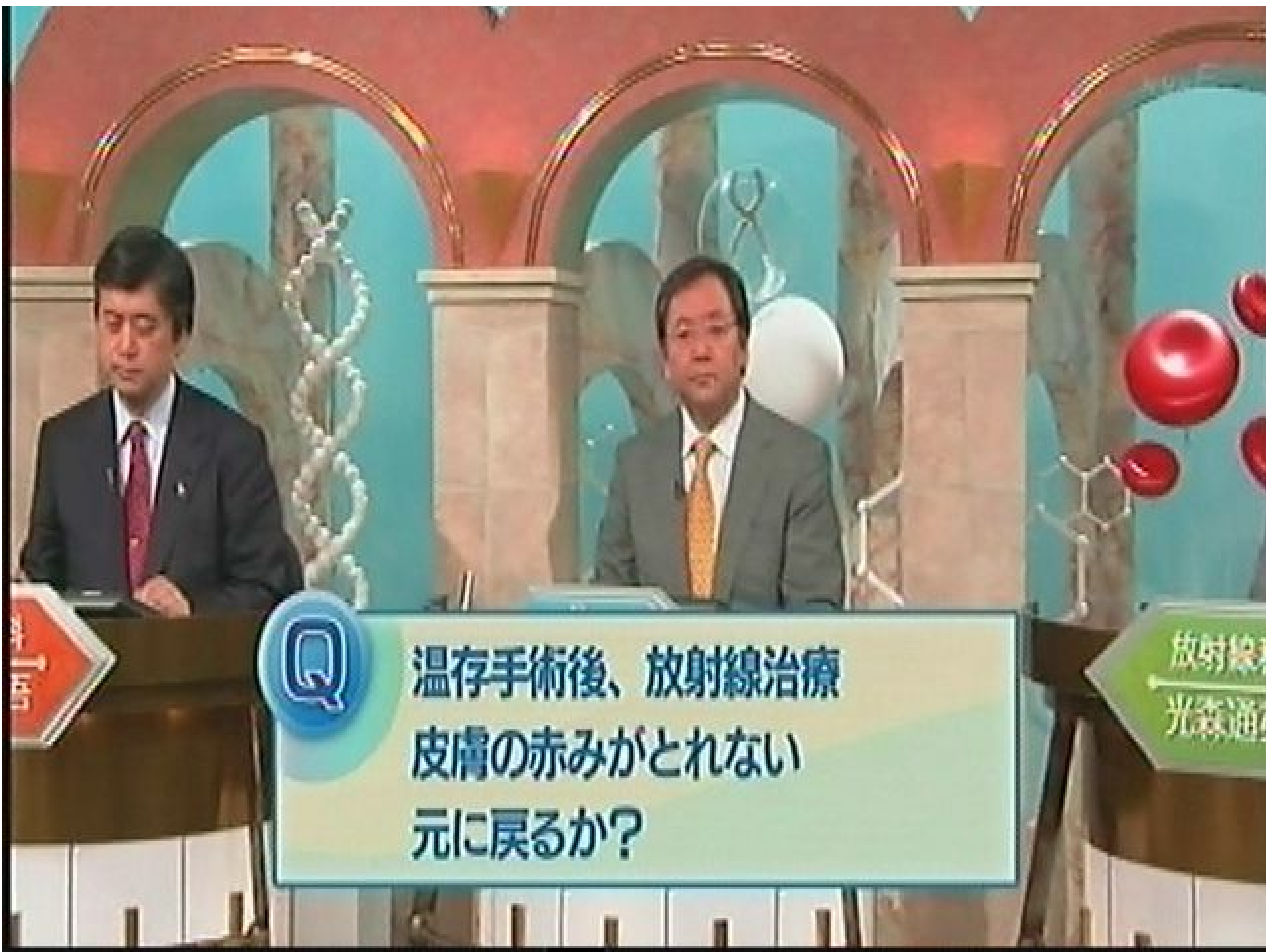ここが聞きたい!
ALL THE DOCTORS
名医にQ



非浸潤がんで全摘 同時再建とは?
再建後2つの乳房のバランスは?

乳房再建

時期	一期再建	乳房切除と同時に
	二期再建	切除後改めて
方法	人工乳房	シリコンパック (自費診療)
	自家組織	



温存手術後、放射線治療
皮膚の赤みがとれない
元に戻るか？

放射線治療
光線治療

乳腺外科
中村清吾

腫瘍内
渡辺

Q

手術11年目 鎖骨リンパ節に再発
分子標的薬と抗がん剤をやめると
がんが再発 注意することは？



Q

切開し細胞採取 HER2判定不能
手術前に抗がん剤治療を予定
リンパ節転移の調べ方は？





ここが聞きたい! ASK THE DOCTORS
名医にQ

終
NHK